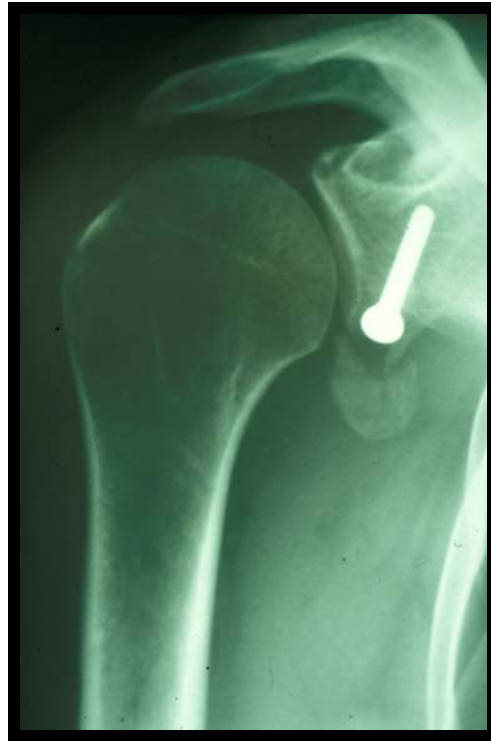

Comment reprendre un échec de stabilisation chirurgicale?

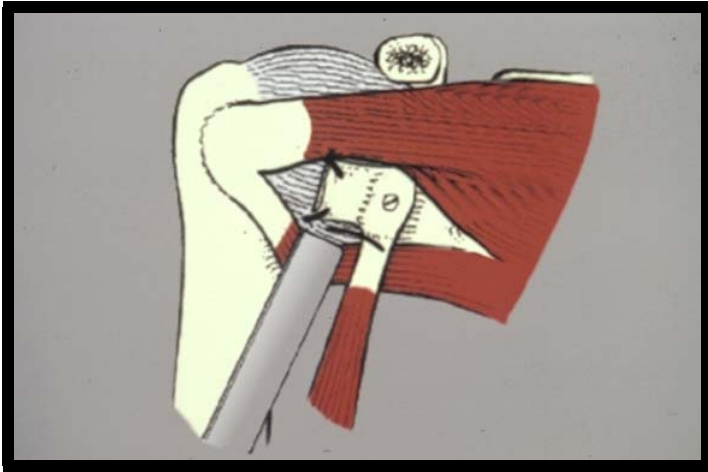
D.Katz



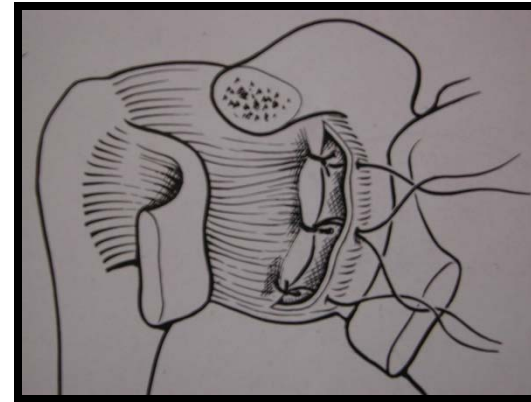
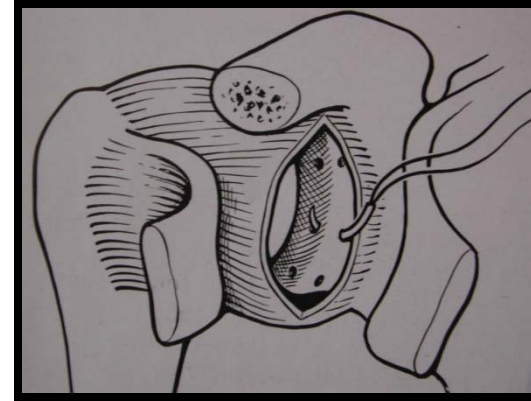
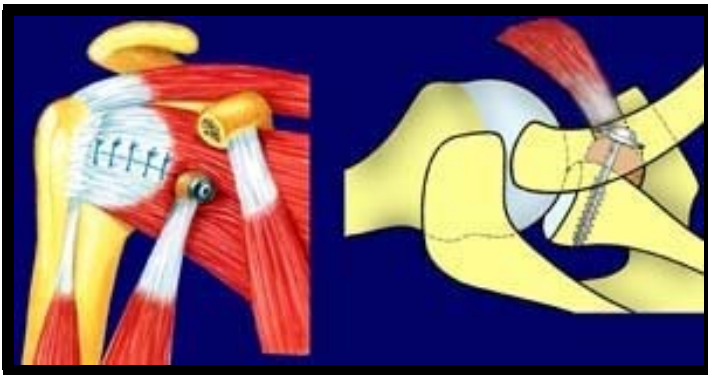
Avant l'arthroscopie

butée 5% \Leftrightarrow Bankart à ciel ouvert 8%++:

Latarjet



Bristow



Pourquoi l'arthroscopie?

- **Démembrement physio path : ouiiii...!!!**
- **Traiter les Lésions multifocales : ouiii !!!**
- **Diminuer les cicatrices? Bof!!**
- **Diminuer la durée d'immobilisation? NON!!**

Diminuer les échecs?

Parlons en...

Depuis l'arthroscopie

Butée = toujours 5%

Bankart sous arthroscopie = 0 à 50% !!??

• ***Hobby et Al JBJS Br 2007 : 10 à 30%***

• ***Boileau JBJS Am 2006: 15%***

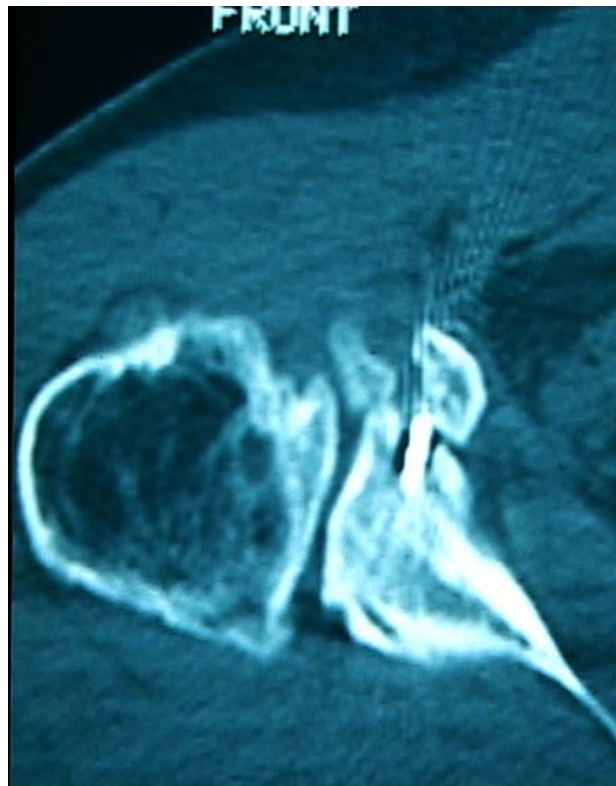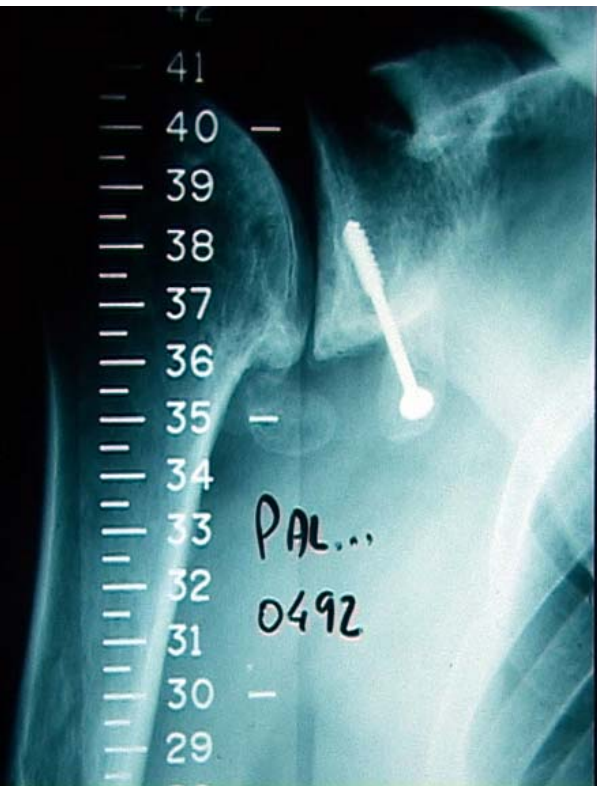• ***.....***

Argument suprême contre la butée: arthrose +++:

Allain JBJS Am. 1998 ; 80(6):841-52

58 cas , 14 ans de recul : Pas de récidence mais:

62% d'arthrose+++



Hovelius L, J Shoulder Elbow Surg. 2006 May-Jun;15(3):279-89

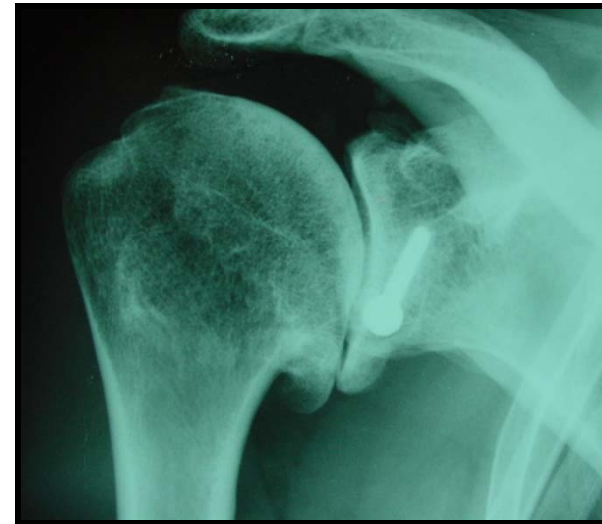118 Bristow-Latarjet 15 ans de recul

98% « satisfied »

MAIS.... :

ARTHROSE 49% :

- Sévère: 14%
- Modérée 35%

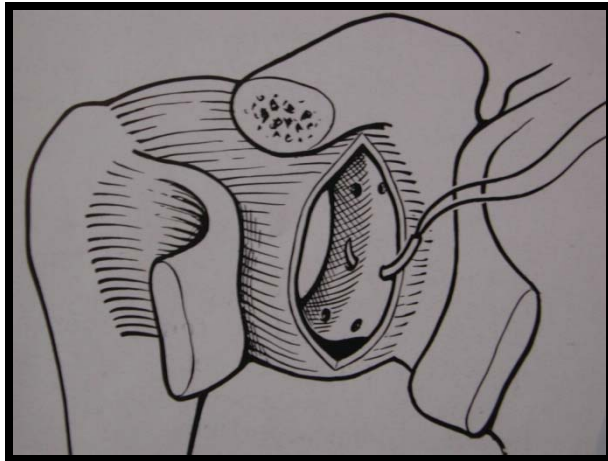


Et le Bankart ???!!!

Pelet and co J Shoulder Elbow Surg 2006

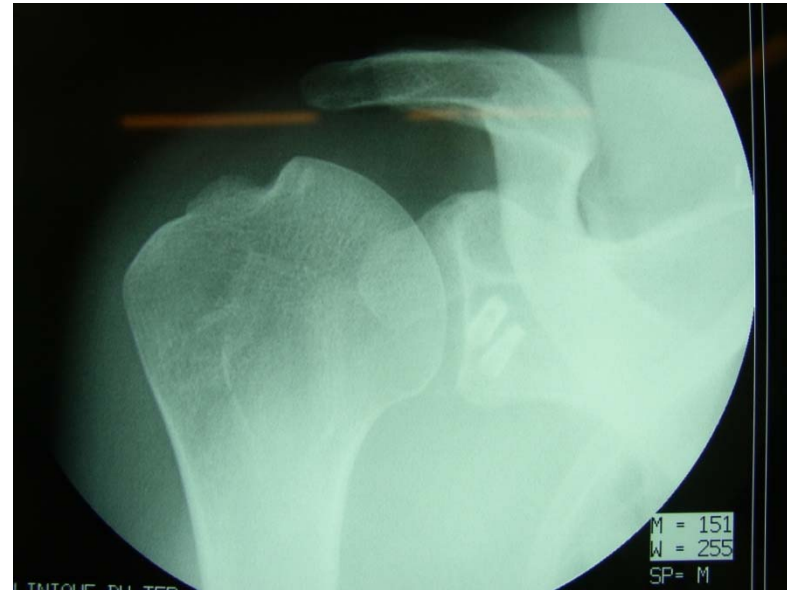30 Bankart 29 ans de recul:

- 10% de récives
- 40% d'arthroses**



Dans tous les cas Causes d'échec de stabilisation:

- Trauma
- Erreur technique
(laxage ou atrophie du SC)
- Erreur diagnostique+++
- Hyperlaxité



Dans tous les cas Causes d'échec de stabilisation:

• Préopératoires : erreur diagnostique

• Post opératoires:

- immobilisation insuffisante
- reprise d'activité prématurée

• Peropératoires : correction incomplète

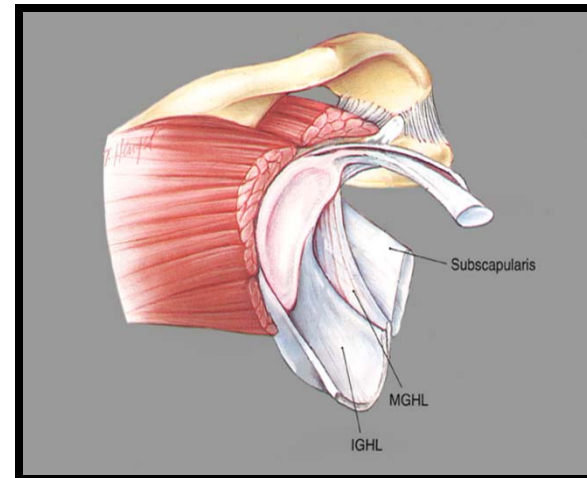
Echec après Bankart

- Non cicatrisation (*Marquardt JSES 2007;16:742-747*)
- Lésion du LGHI:

Fréquente ++:

- 7.5% *Bokor DJ, JBJS Br. 1999*
- 9.3% *Wolf et al, Arthroscopy 1995*
Ant or post

- Pb de matériel



QuickTime™ et un
décompresseur codec YUV420
sont requis pour visionner cette image.

Echec après Bankart

- **Les lésions osseuses+++:**

(Tauber et al JSES 2004;13:279-85

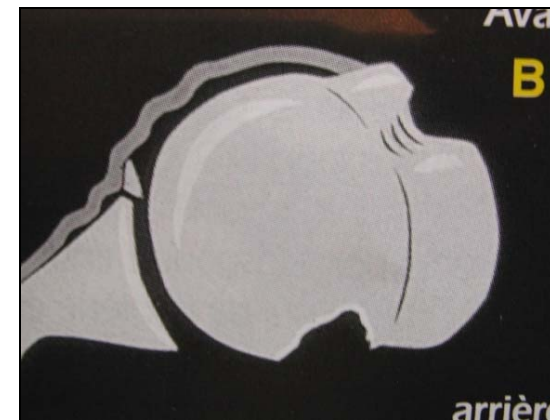
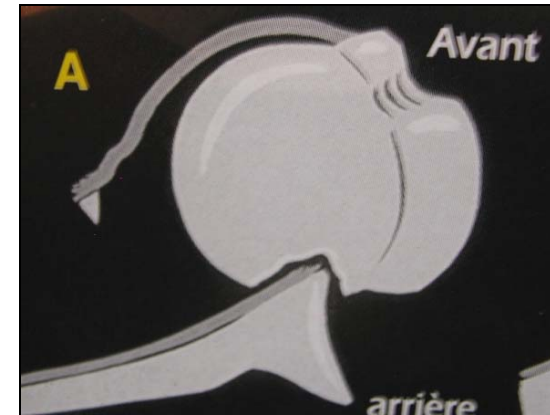
Beran et al JSES 2010;19:769)

Taux de récurrence après Bankart sous arthroscopie

(Burkhart ,Debeer , Arthroscopy 2000)

194 cas , 27 mois de recul

- Sans lésions osseuses 4%
- avec lésions osseuses 67%



Boileau Gerber

49% de lésions glénoïdiennes

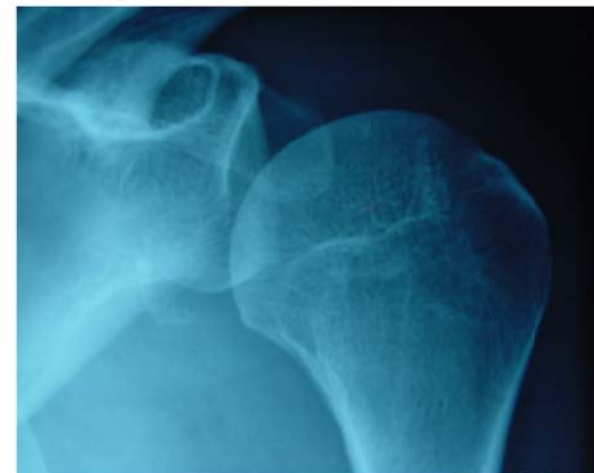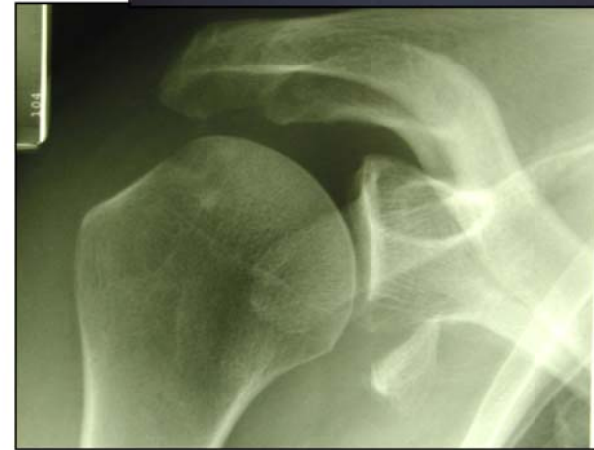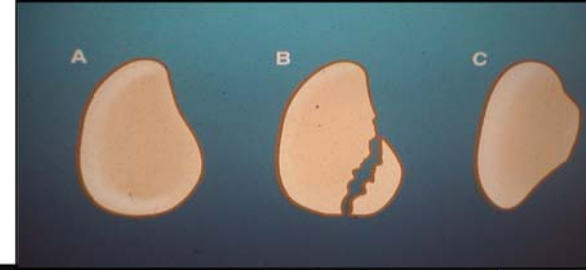
2 types:

1) fracture avec un fragment

2) éculement

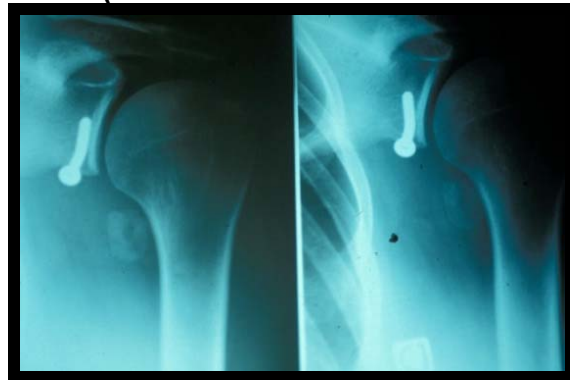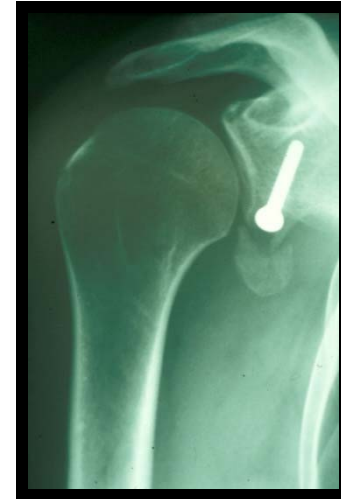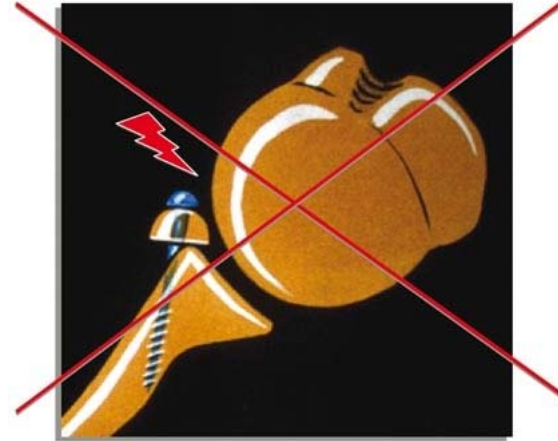
(triangle de FUKUDA)

**Seul le 2) donne des récurrences
après Bankart**



Echec de butée

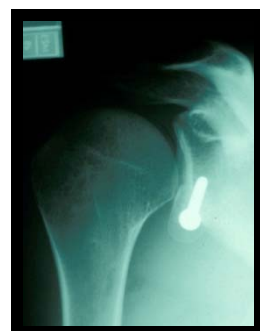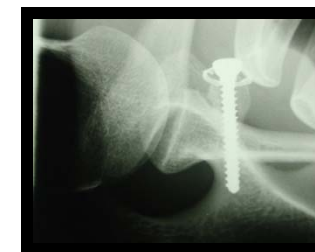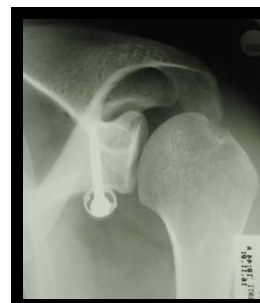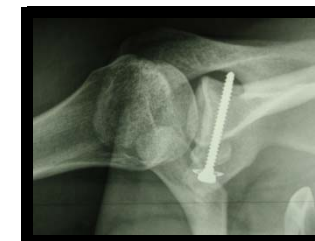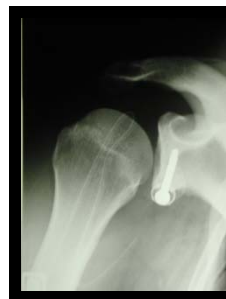- Mauvais positionnement
- Pseudarthrose ou lyse
 - 28% fibreuse,
 - 16% vraie : (*Hovellius 1983 JBJS*)
- Pb de vis 4.7-14%:(*Schroder 2006 AJSM*)



Série Valenti : 40 cas

Position de la butée

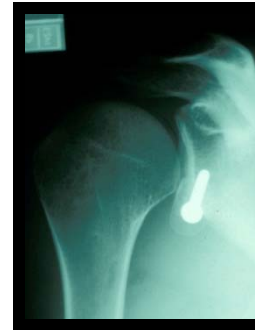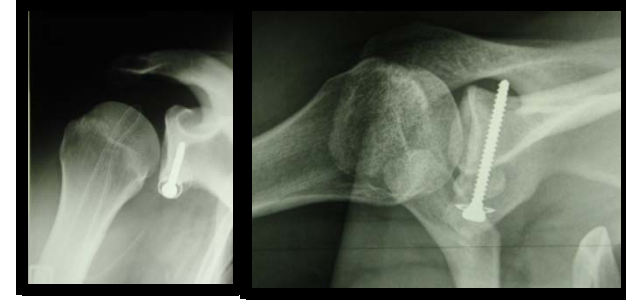- Affleurante 70%
- Médialisée 22%
- Débordante 8%
- Sous équatoriale 100%



Série SOO 2001 : 425 cas

Position de la butée

- Affleurante 61%
- Débordante 21%
(27 % série SOFCOT 1999)
- Sous équatoriale 85%

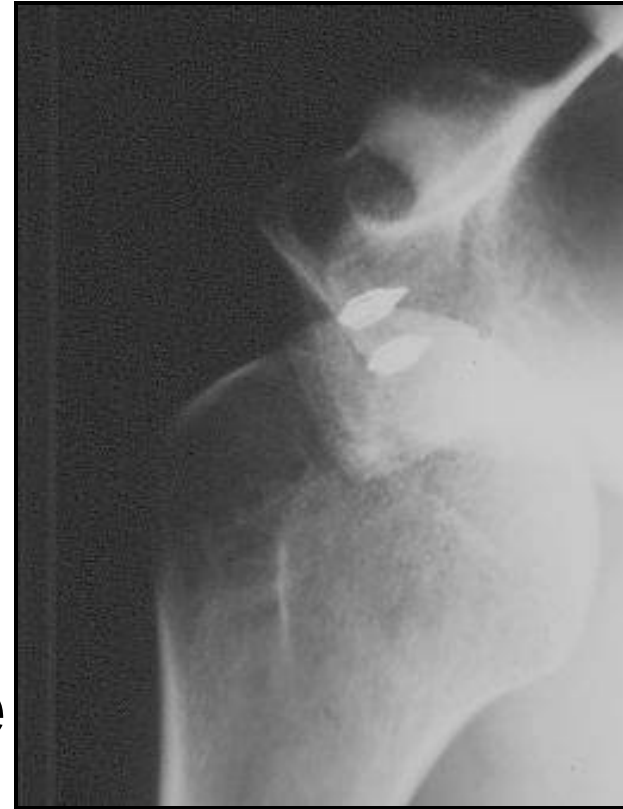

Butée sous arthroscopie


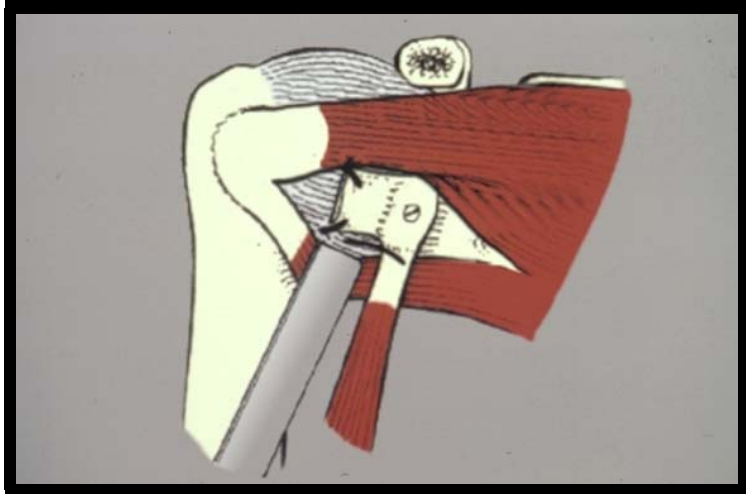
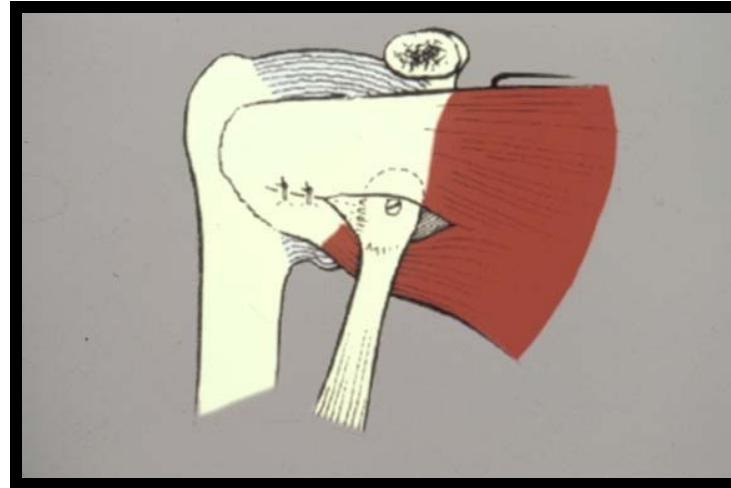
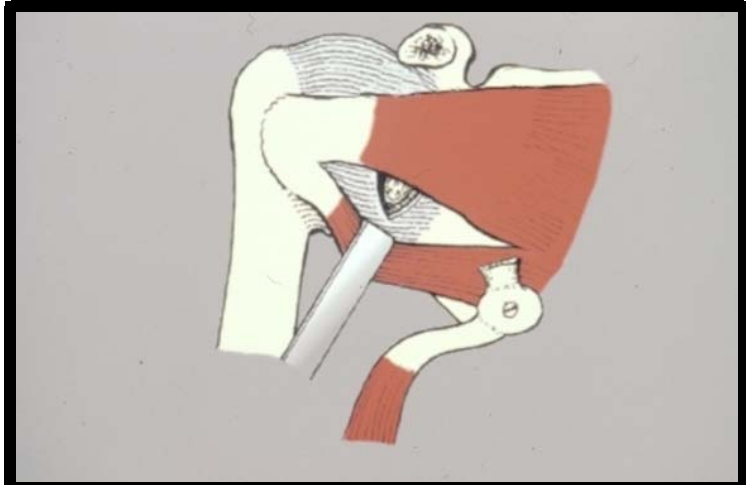
- **2 à 4 heures d'intervention**
- **10 à 30 % de complications:**
 - **neuro**
 - **pseudarthroses**
 - **malpositions**
 - **lyse**
 - **...**

Chirurgie de reprise

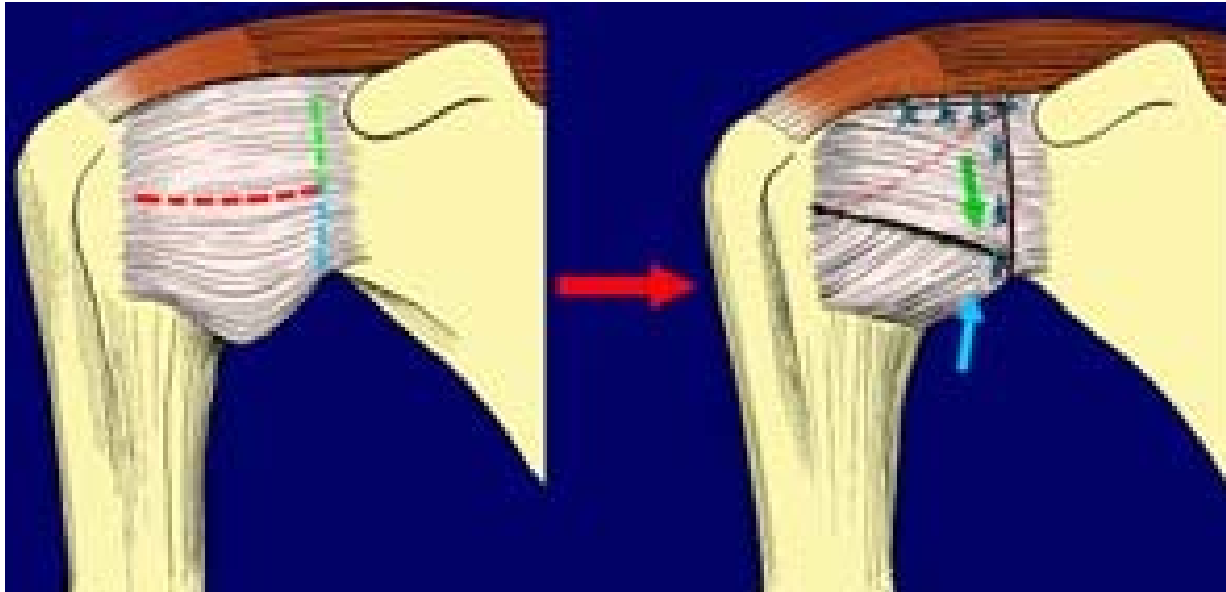
- **Fibrose**
- **Fragilité tissulaire**
- **Absence de structures de stabilisation**



Echec de Bankart : reprise par butée selon Latarjet



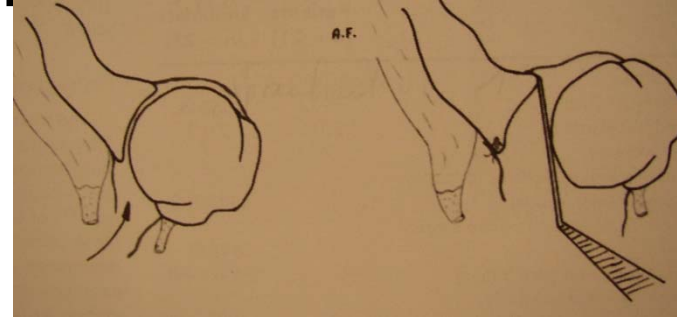
Echec de Bankart : instabilité multidirectionnelle Retension capsulaire selon Neer



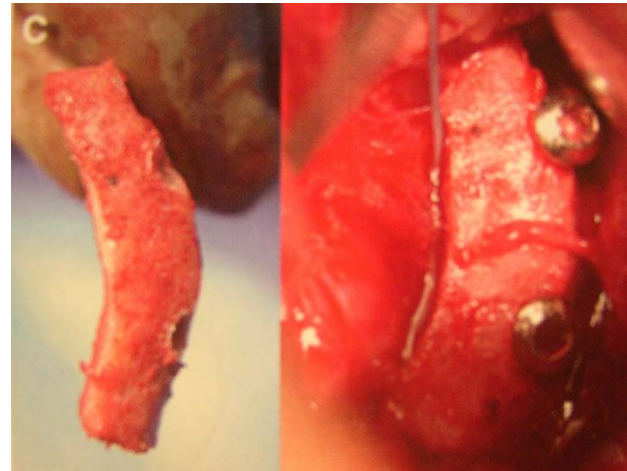
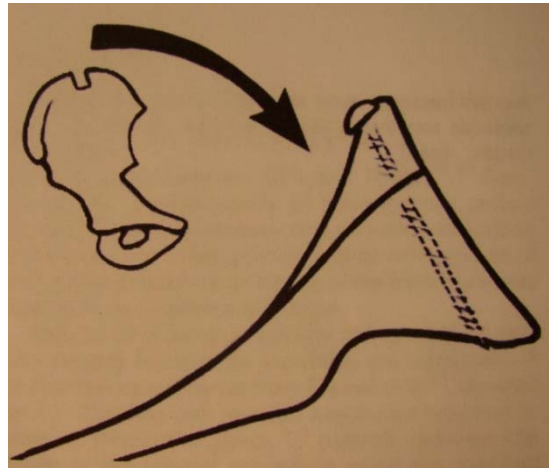
Echec de butée:

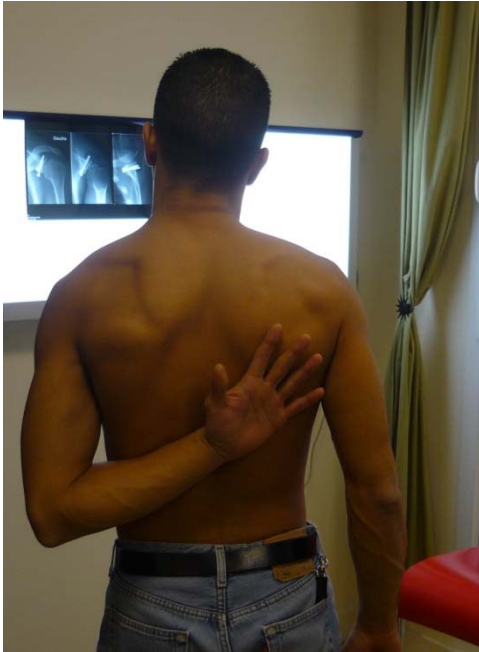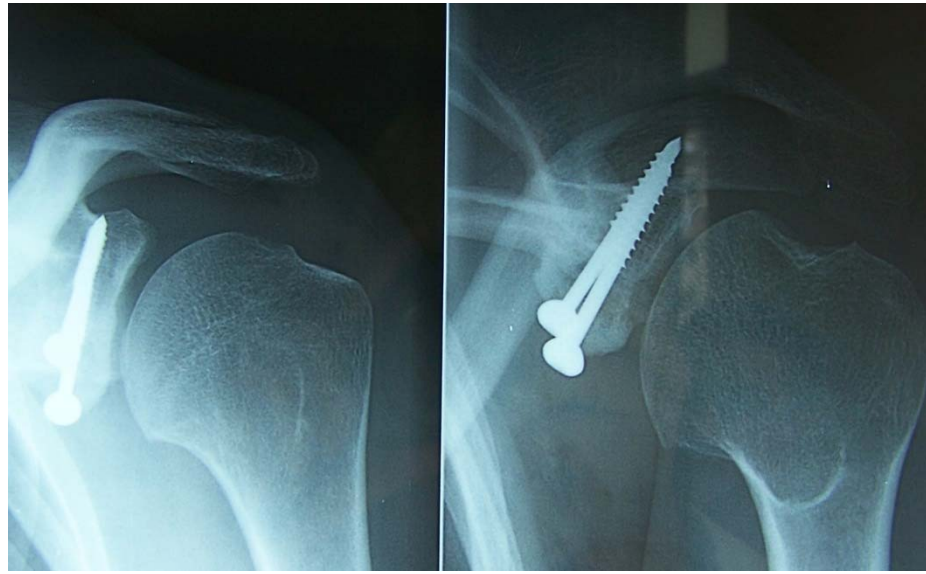
- Soit médialisée:
Bankart à ciel ouvert
- Soit fragment récupérable : refixation
- Soit non récupérable : Eden-Hybinette:

Lunn et Al JSES 2008



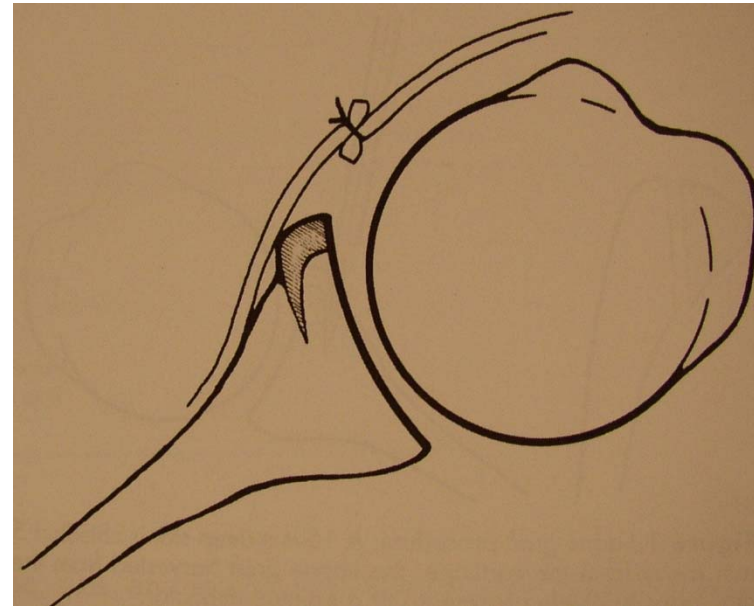
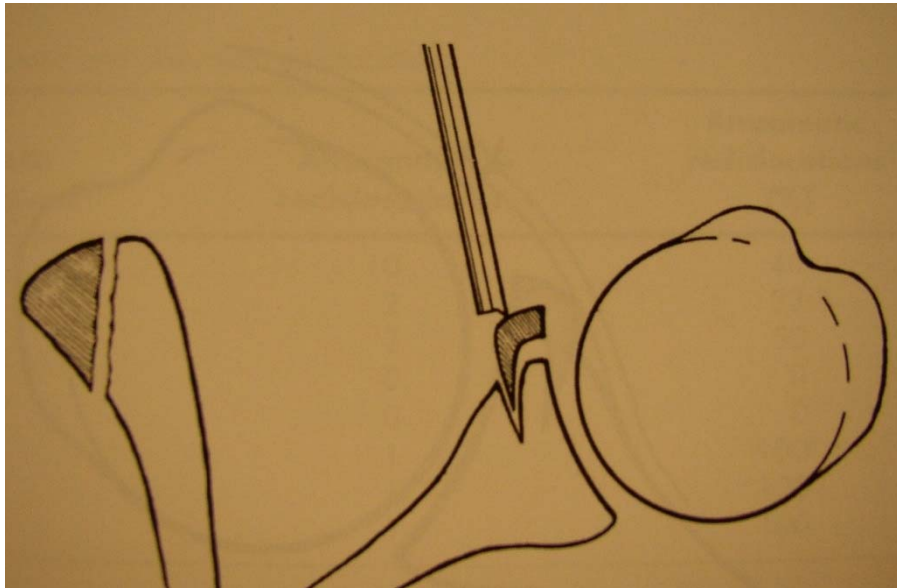
Greffon iliaque
Vis 3,5 + rondelle





La « J bone grafting technique »

*(Auffart et al, Am J Sport Medicine 2008
Tauber et al ,JSES 2004)*



Ne pas oublier les complications de la prise de greffe iliaque

Douleur

Cicatrice

Hématome

Nerf femoro cutané

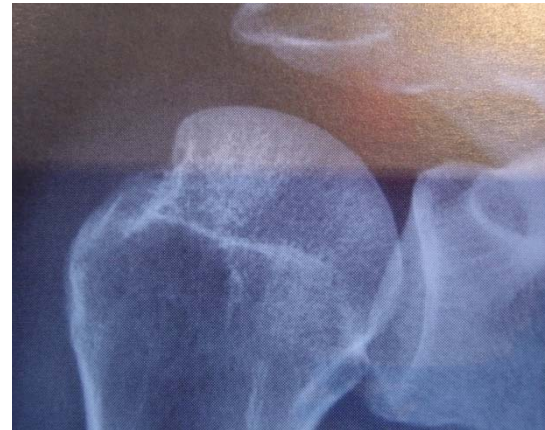Fracture du greffon

PREVENTION:

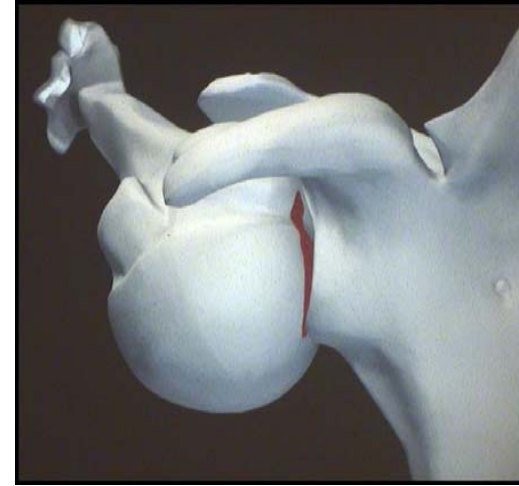
•Bilan soigneux

•Score ISIS:

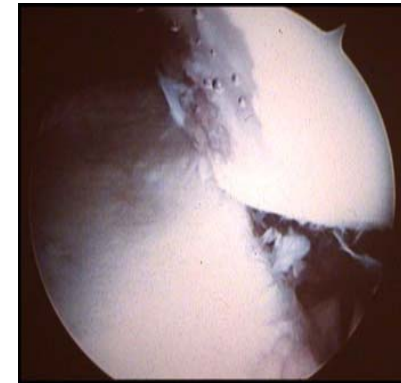
- Age<20 ans
- Niveau sportif
- Type de sport
- Hyperlaxité
- Hill sachs
- Érosion glénoïdienne



PREVENTION:

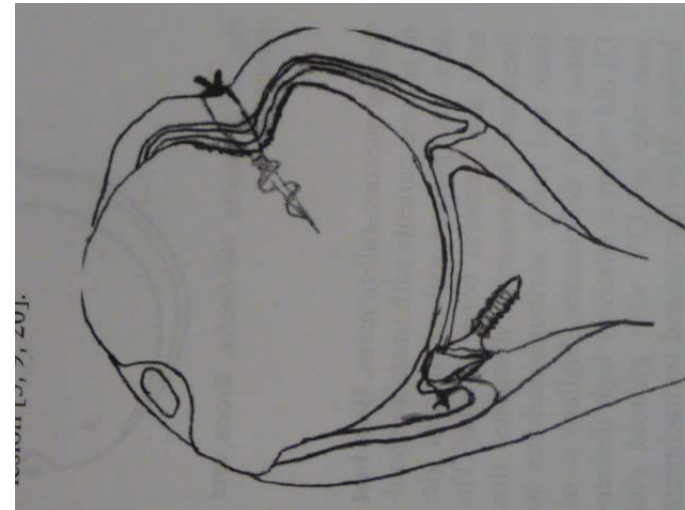


prise en charge de toutes les
lésions:



Hills Sachs « remplissage »
WOLF E.M 2002

Associée Bankart repair
24 patients
15 excellents 7 Bons 2 échecs
Pas de limitation RE



PREVENTION:

- **Avivement soigneux**
- **Pas de paletot**
- **Vis bicorticale**
- **Respect du sous scapulaire**
- **Rééducation précoce**



**La meilleure des
recettes
= La simplicité**

GECO
2011