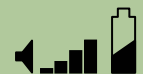

Arbre décisionnel dans l'ostéonécrose aseptique de la hanche

Historique

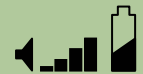P. Kehr

3/14/2008



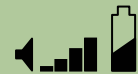A s e p t i q u e

- **Se souvenir que jadis, la grande cause de nécrose, c'était l'infection, en commençant par l'arthrite de hanche du nourrisson et ensuite la tuberculose ...**

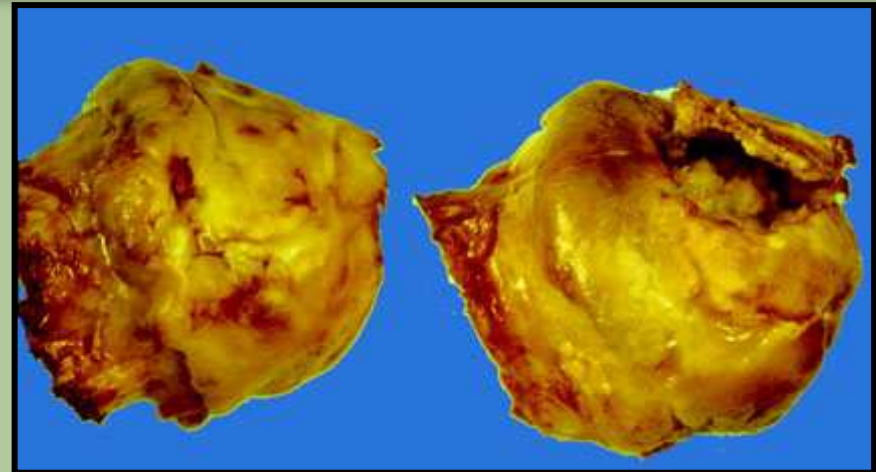


O.N.A. primitive ou secondaire

- **Primitive ou idiopathique**
- **Secondaires**
 - drépanocytose
 - corticothérapeutiques (avasculaires)
 - maladie des caissons
 - maladie de Gaucher
 - radique
 - lupus
 - transplantation

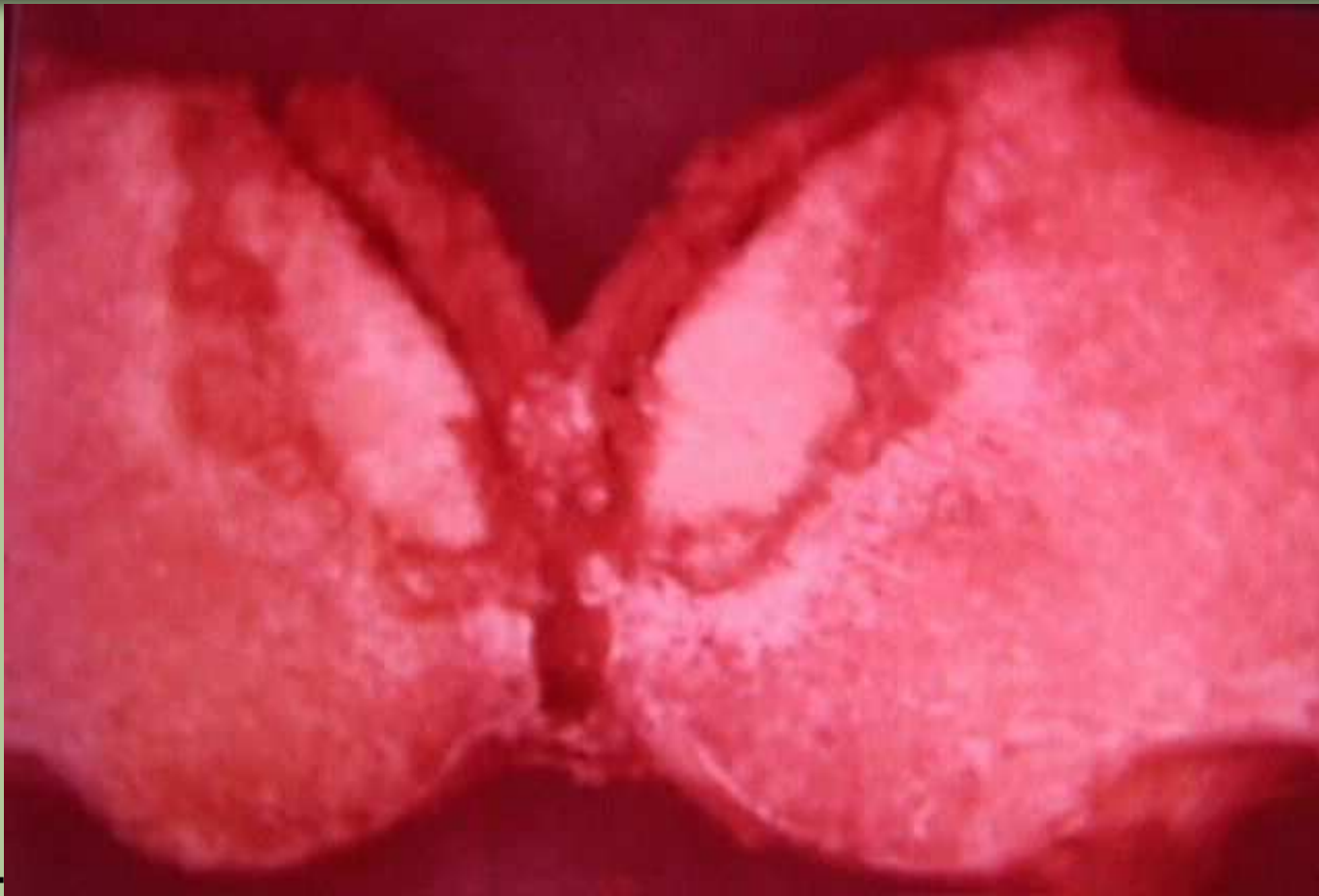

Quelques aspects

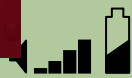

3/14/2008



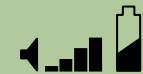

3/14/2008



Historique en France

- **1961 : Lequesne M, Le Cloarec M, de Sèze S. Le terrain biologique de la nérose primitive de la tête fémorale, hyperuricémie, hyperlipidémie. In 10th Congress of International League against Rheumatism (Rome 1961) Minerva Medica, Turin, 1961, 443-446**
- **1963 : Merle d'Aubigné R., Mazabraud A, Cohen C : La nécrose idiopathique de la tête fémorale ... Sem Hôp Paris 1963 ; 39 : 2773-2779**
- **1964 : Arlet J, Ficat P : Foage-biopsie de la tête fémorale dans l'ostéonécrose primitive ... Rev Rhum Mal Osteoartic 1964 ; 31 : 257-260**
- **1968 : Arlet J, Ficat P. Diagnostic de l'ostéonécrose fémoro-capitale primitive au stade II (stade préradiologique). Rev Chir Orthop 1968 ; 54 : 637-640**



Historique en France

- 1961 : Lequesne M, Le Cloarec M, de Sèze S. Le terrain biologique de la nérose primitive de la tête fémorale, hyperuricémie, hyperlipidémie. In 10th Congress of International League against Rheumatism (Rome 1961) Minerva Medica, Turin, 1961, 443-446
- 1963 : Merle d'Aubigné R., Mazabraud A, Cohen C : La nécrose idiopathique de la tête fémorale ... Sem Hôp Paris 1963 ; 39 : 2773-2779
- **Ont introduit en France les notions « idiopathique » et « primitive »**

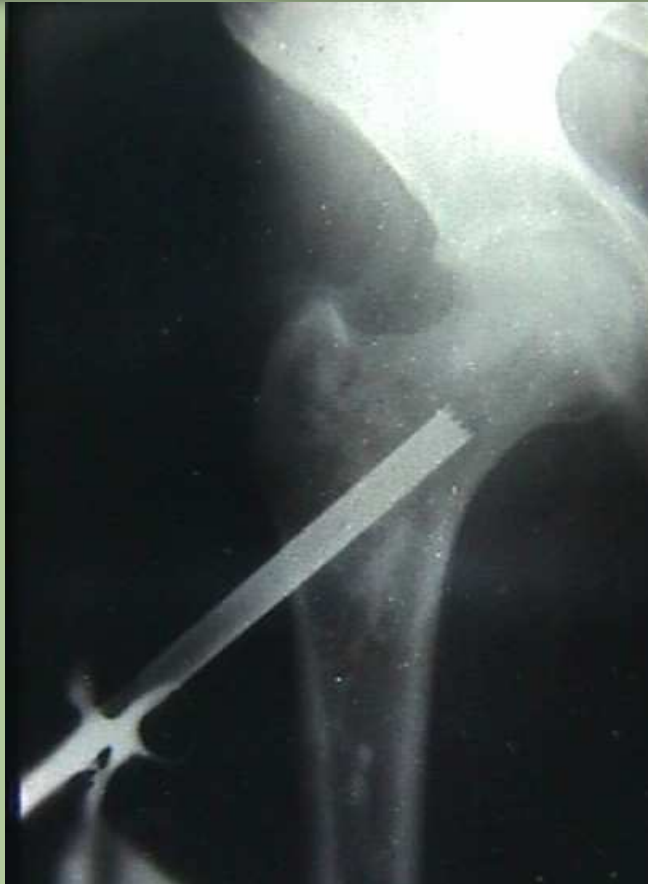

Historique en France

- **1964 : Arlet J, Ficat P : Foage-biopsie de la tête fémorale dans l'ostéonécrose primitive ... Rev Rhum Mal Osteoartic 1964 ; 31 : 257-260**
- **1968 : Arlet J, Ficat P. Diagnostic de l'ostéonécrose fémoro-capitale primitive au stade II (stade préradiologique). Rev Chir Orthop 1968 ; 54 : 637-640**
- **Ont introduit en France la féconde théorie veineuse avec la phlébographie pertrochantérienne, suivie ou non de forage décompressif dans la même séance**
- **Scintigraphie puis surtout IRM ont depuis rendu obsolète cette investigation**



Phlébographie et forage



Stase veineuse diaphysaire résiduelle alors que dans une hanche normale le produit de contraste est immédiatement drainé par le réseau veineux péri-céphalique

Forage trochantéro-cervico-céphalique de décompression réalisé de suite après la phlébographie

Efficacité seulement dans stade de tout début ; risque de fracture

Historique en France 2

- **1968 : Arlet J, Ficat P. Diagnostic de l'ostéonécrose fémoro-capitale primitive au stade II (stade préradiologique). Rev Chir Orthop 1968 ; 54 : 637-640**
- **1973 : Gérard Y. Nécrose idiopathique de la tête fémorale. Traitement par cupule à appui cylindrique. Rev Chir Orthop 1973 ; 59 (suppl 1) : 74**
- **1978 : Sugioka Y. - Transtrochanteric anterior rotational osteotomy of the femoral head in the treatment of osteonecrosis affecting the hip. A new osteotomy operation. Clin. Orthop., 1978, 130, 191- 201.**
- **1980 : Ficat P, Arlet J, Hungerford DS. Ischemia and necrosis of bone. Williams & Wilkinson, Baltimore 1980**
- **1986 : Judet H, Judet J, Gilbert A, Garcia R. Traitement des nécroses idiopathiques de la tête fémorale par greffon péronier vascularisé. Chirurgie 1986 ; 112 : 699-703**



Historique en France 2

- **1973 : Gérard Y. Nécrose idiopathique de la tête fémorale. Traitement par cupule à appui cylindrique. Rev Chir Orthop 1973 ; 59 (suppl 1) : 74**
- **1978 : Sugioka Y. - Transtrochanteric anterior rotational osteotomy of the femoral head in the treatment of osteonecrosis affecting the hip. A new osteotomy operation. Clin. Orthop., 1978, 130, 191- 201.**
- **Deux interventions intelligentes, mais avec une efficacité assez controversée**

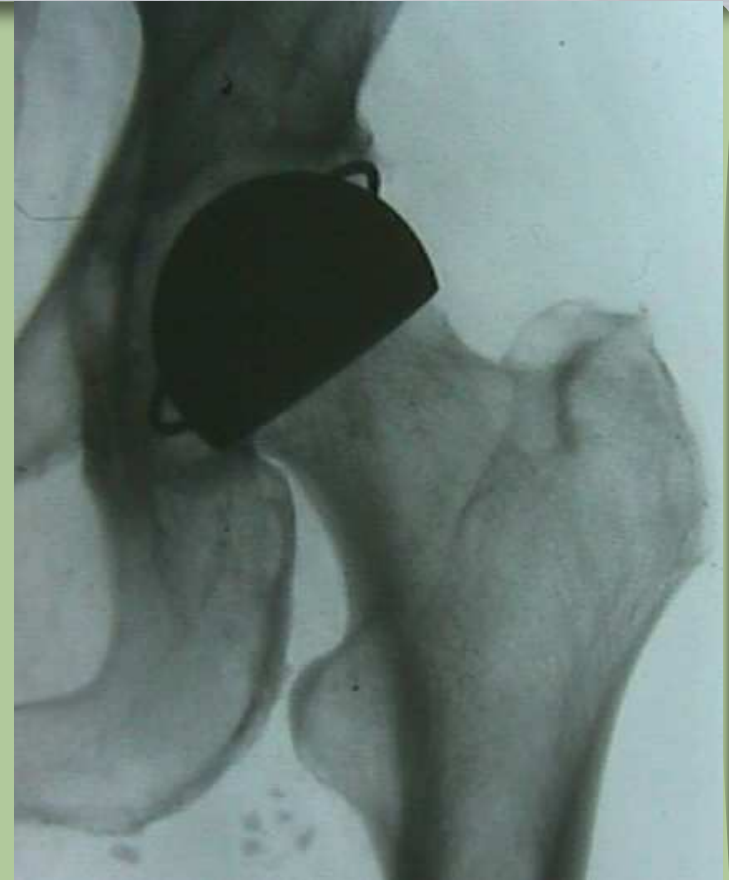

Cupules : cache misère

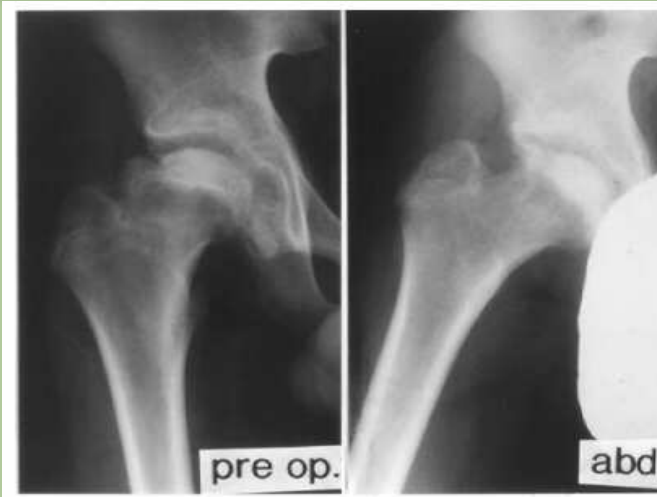Cupules de GERARD, de WAGNER (ici)

En métal, en céramique (translucide)

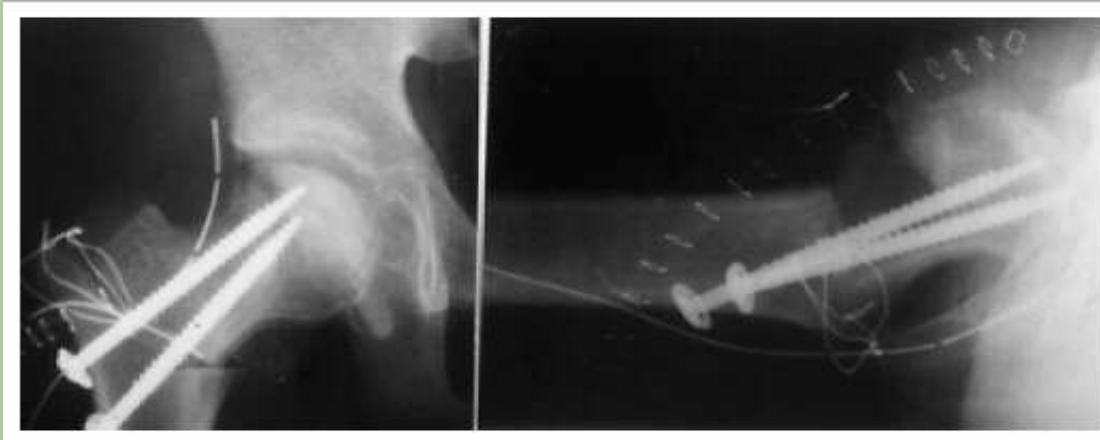
Risque d'évolutiouon de la nécrose sous
La cupule ; argument de facile reprise
Secondaire par PTH : fallacieuse



Ostéotomie de Sugiyoka



- N'aurait donné de bons résultats qu'entre les mains de son concepteur



3/14/2008

Historique en France 3

- **1986 : Judet H, Judet J, Gilbert A, Garcia R. Traitement des nécroses idiopathiques de la tête fémorale par greffon péronier vascularisé. Chirurgie 1986 ; 112 : 699-703**
- **1987 : Steib JP, Moyses B, Wenger JJ, Leculée F, Mitteau M, Kehr P, Lang G. Etude par microsphères radioactives de la microcirculation osseuse dans l'ostéonécrose aseptique de la tête fémorale. Rev Chir Orthop 1987 ; 73 : 601-608**
- **1992 : Kempf JF, Bonnomet F, Gleyze P, Belli C, Cohn C, Simon P, Babin S. Devenir à moyen terme de 109 ostéonécroses aseptiques de la tête fémorale : le forage est-il encore d'actualité ? Orthop Traumatol 1992 ; 2 : 31-35**



Historique en France 3

- **1986 : Judet H, Judet J, Gilbert A, Garcia R. Traitement des nécroses idiopathiques de la tête fémorale par greffon péronier vascularisé. Chirurgie 1986 ; 112 : 699-703**

- **Intervention à visée étiopathogénique**
- **Nécessite des équipes entraînées**
- **Indiquée au stade de tout début**



Historique en France 3

- **1987 : Steib JP, Moyses B, Wenger JJ, Leculée F, Mitteau M, Kehr P, Lang G. Etude par microsphères radioactives de la microcirculation osseuse dans l'ostéonécrose aseptique de la tête fémorale. Rev Chir Orthp 1987 ; 73 : 601-608**
- **Ces travaux de JP Steib ont mis en évidence que si l'ONA a bien une cause vasculaire, ce n'est pas l'hypo- mais l'hypervascularisation réactionnelle qui est cause de complications : le séquestre va être entouré d'une barrière hypervascularisée**
- **Le plus grand succès des cupules de Gérard par rapport aux autres cupules pourrait ainsi s'expliquer par la destruction par fraisage de l'artère circonflexe postérieure > absence de cette hypervascularisation**



Historique en France 3

- **1992 : Kempf JF, Bonnomet F, Gleyze P, Belli C, Cohn C, Simon P, Babin S. : Devenir à moyen terme de 109 ostéonécroses aseptiques de la tête fémorale : le forage est-il encore d'actualité ? Orthop Traumatol 1992 ; 2 : 31-35**
- **La réponse est non ; le forage n'est à utiliser qu'en cas de doute diagnostique et dans les stades « 0 » et « I »**



Que faire alors ?

- **Forage ?**
- **Ostéotomie ?**
- **Cupule ?**
- **Prothèse à double mobilité ?**
- **P T H ?**

- **Écoutez la suite ...**

