

Introduction

A.Ghorbani/M.Bénichou

Vous avez dit instabilité ?

J.Vernois/O.Laffentre

Etat de l'art

GECO
2011

Traitement Fonctionnel

Introduction

A GHORBANI / M BENICHO

Les objectifs de la table ronde

Instabilité, laxité, lésions ligamentaires...

=> quelle approche nosologique et diagnostique ?

Ligamentoplastie, retente ligamentaire, transplant libre...

=> quel est l'état de l'art ?

Anatomique, non anatomique

=> comment défendre son camp ?

Traitement fonctionnel...

=> a t-il encore sa place ?

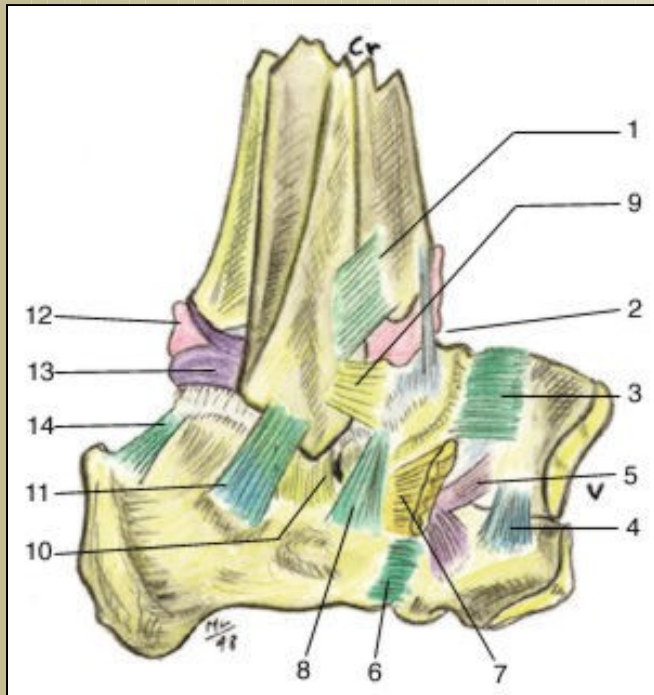
Lésions associées, instabilité non ligamentaire ...

=> sont ils les écueils de la chirurgie ligamentaire et comment les éviter?

Immobilisation, mobilisation précoce ...

=> que faire après la chirurgie ?

Rappel anatomique



- LTFA : renforce la capsule
 - Intra capsulaire
 - Bord antéro inf de la fibula jusqu'au col du talus
 - LE PLUS FRAGILE
 - Tiroir antérieur
- LCF : extracapsulaire
 - Pointe de la fibula jusqu'au tubercule lat calcanéum
 - Lésé dans 50 à 75%
 - Test en inversion
- LTFP :

Gradation des entorses latérales de cheville

Grade	Lésion ligamentaire	Clinique
I	LTFA distendu	Gonflement modéré, petite ecchymose, douleur sur le LTFA, pas ou peu de restriction de mobilité. Difficulté à l'appui complet. Pas de laxité.
II	LTFA rompu +/- LCF	Hématome , mobilité réduite, gonflement localisé, laxité modérée ou absente, douleur antéro latérale
III	LTFA +LCF rompus +/- capsule +/-LTFP	Gonflement diffus, ecchymose bord lat cheville et talon, douleur sur toute la capsule,
IIIA		Rx en stress normales
IIIB		Rx en stress sup à 3 mm

Traitement des entorses fraîches

- Plusieurs types d'entorses donc plusieurs types de traitement
- Traitement fonctionnel > plâtre, mais ...
 - Récupération
 - Reprise de travail
 - Mobilité
 - Laxité radio

- Système avec laçage

- Chirurgie

La cheville post-traumatique chronique

- C'est une évolution de 6 à 45 % des entorses
- Pas de traitement standard de l'entorse
- La cheville chronique =
 - Soit au delà de deux épisodes d'entorses.
 - Soit douleur et instable au delà de 4 mois.

