

# **INSTABILITÉS ARTICULAIRES NON PROTHÉTIQUES DE LA CHEVILLE - Rétension + renforts -**

PF. Diebold | P. Faure

# **SURGICAL TREATMENT FOR ANKLE INSTABILITY**

## **3 flaps procedure**

*the French approach*

**PF. Diebold - B. Daum - M. Litchinko | Nancy-France**

EFAS | 2nd Congress | Basel, may 1996

## Indications opératoires

### **Clinique**

- **Patient : notion d'instabilité**
- **Praticien : augmentation du tiroir antérieur > ++**
- **Augmentation de la bascule du talus en varus**

## Indications opératoires

### **Clinique**

- **Si pas d'augmentation du tiroir antérieur et patient + => arthroscopie**
- **Talo-crurale : sillon latéral**
- **Sous-talienne : bascule d'ouverture ST et atteinte ligament inter-osseux**

## Indications opératoires

### **Clinique**

- **Si arthroscopie - : EMG**

Neue Untersuchungsmethoden zur  
Differentialdiagnostik der chronischen antero-  
lateralen Sprunggelenksinstabilität

Von Becker H.P., Rosenbaum D.,  
Wehrmed. Mschr. 39, 11-12, 1995

- **Surcharge bord latéral pied**

## Casuistique

- **29 patients**
- **30 ligamentoplasties**
- **11 hommes**
- **18 femmes**
- **11 A.T.**
- **17 D / 13 G**

## Indications opératoires

- **Durée pré-opératoire : 1 à 10 ans**
- **Ex. complémentaires : 13**
  - **Varus forcé**
  - **IRM**
  - **Arthro-scanner**
- **Durée post.op > 1 an**

## Indications opératoires

### **Clinique**

- **Augmentation tiroir ant.**
- **Bascule varus**
- **Ballotement astrag.**
- **Contro-lateral normal**
- **Douleurs pre-op.**
- **Instabilité chron. selon le patient**

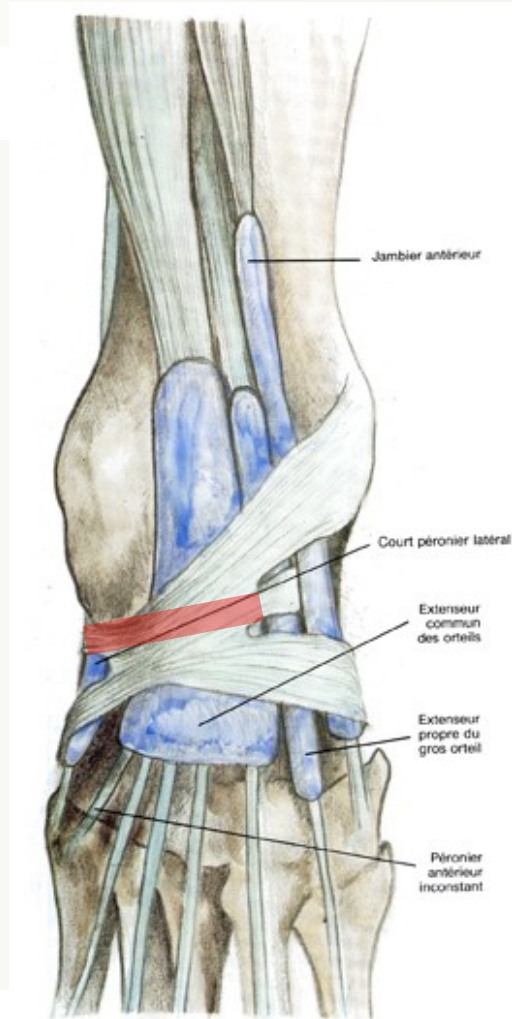
**Tous**

# Interventions

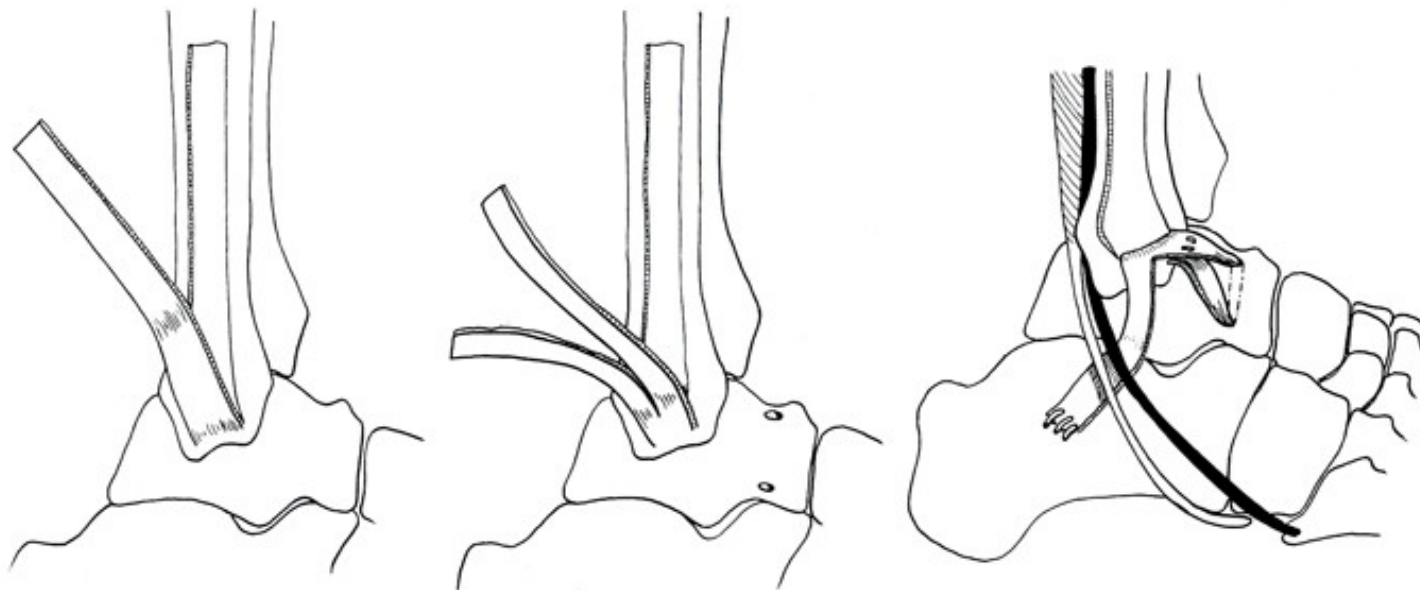
- **D.S.S. : Duquennoy, Saillant, Segal**
- **Gestes associés :**
  - **Ablation de corps étrangers : 4**
  - **Ostéotomie Myerson : 1**
  - **Luxation des fibulaires : 2**
  - **Démontage W.J.C. : 1**
  - **W.J.C. : 1 (Charcot)**
  - **Allongement tricipital : 1**
  - **Prothèse de cheville : 1**

## Technique

- **Duquennoy : 2 ancrés, 3 trous fibula**
- **Pont levis périosté : Chiapara Saillant**
- **Bosworth, Segal : 1 bande découpée  
retinaculum des extenseurs**



# Instabilité chronique de la cheville



## Renfort au périoste

(rétinaculum des extenseurs, fascia lata,  
tendon de la patte d'oie)

# Instabilité chronique de la cheville

## Technique

- Voie d'abord J inversé
- Prélèvement de lambeau périosté
- Prélèvement de lambeau rétinaculum
- Abord d'articulation

# Instabilité chronique de la cheville

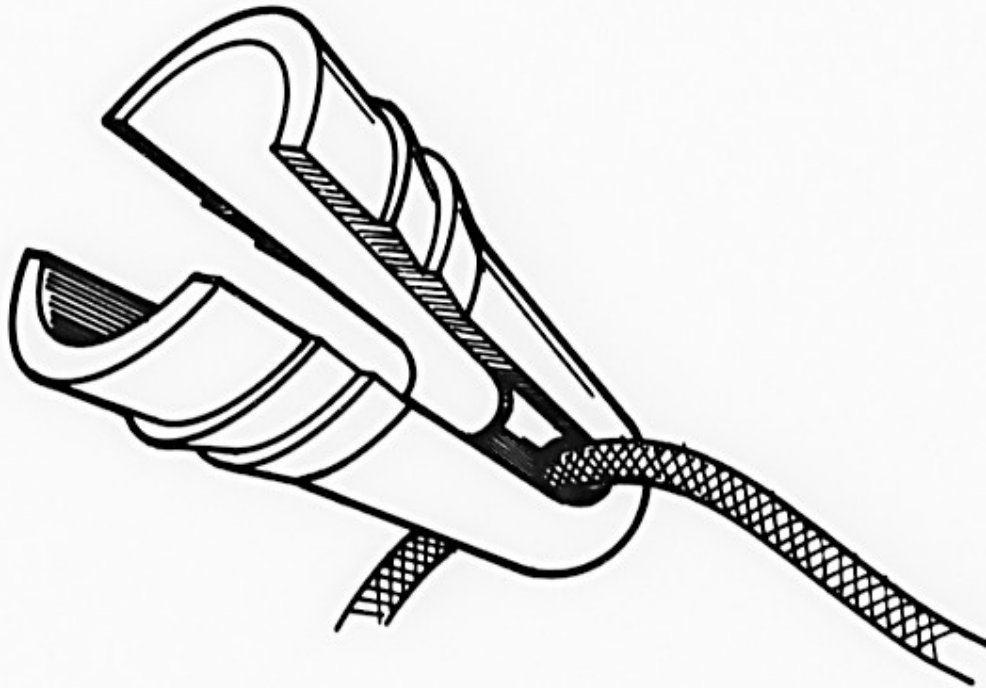
## Technique

- **Avivement bord antérieur fibula**
- **Nettoyage articulaire**
- **Repère extrémité inf. CF**
- **Forage pointe de la fibula**
- **Forage calcanéén**
- **Mise en place des ancrés**

## Technique

- **2 ancres : 1 pointe fibula, 2e insertion calcanéenne du fibulo-calcaneén**
- **Résine / AG : 5° dorsiflexion + éversion immédiat**
- **Fils résorbables**

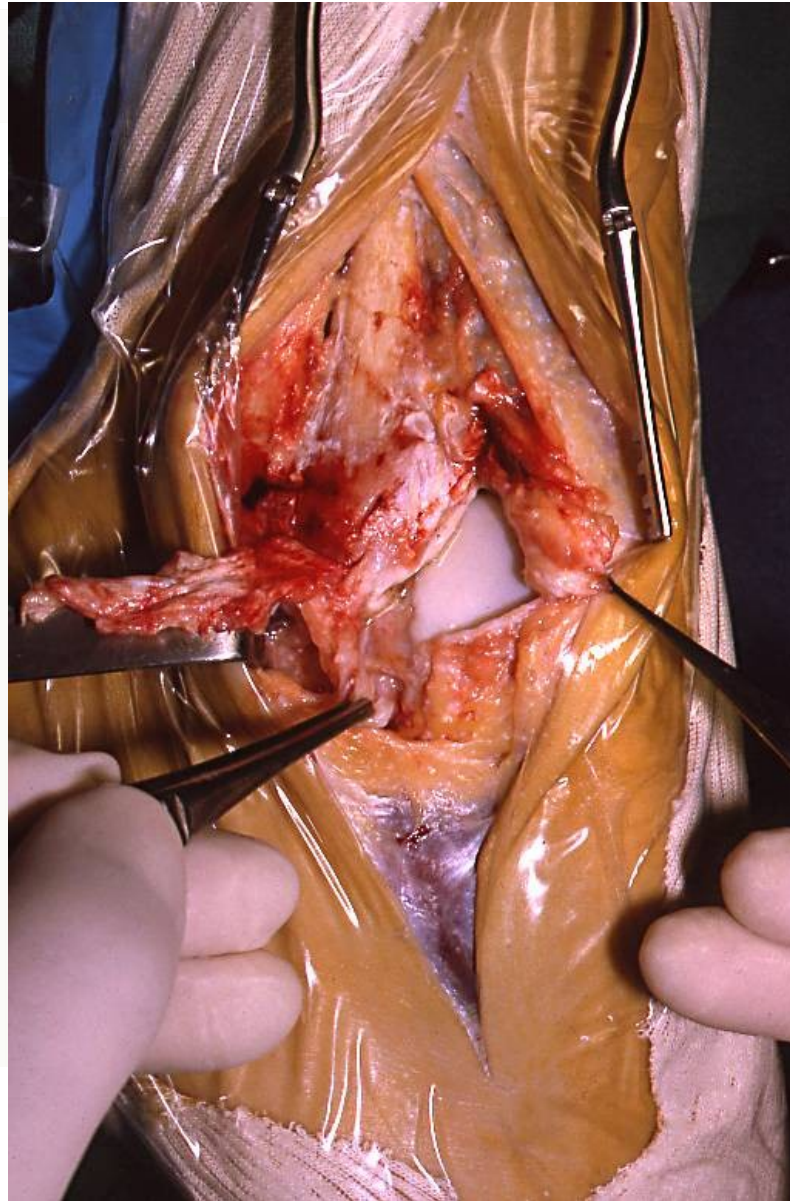
# Technique

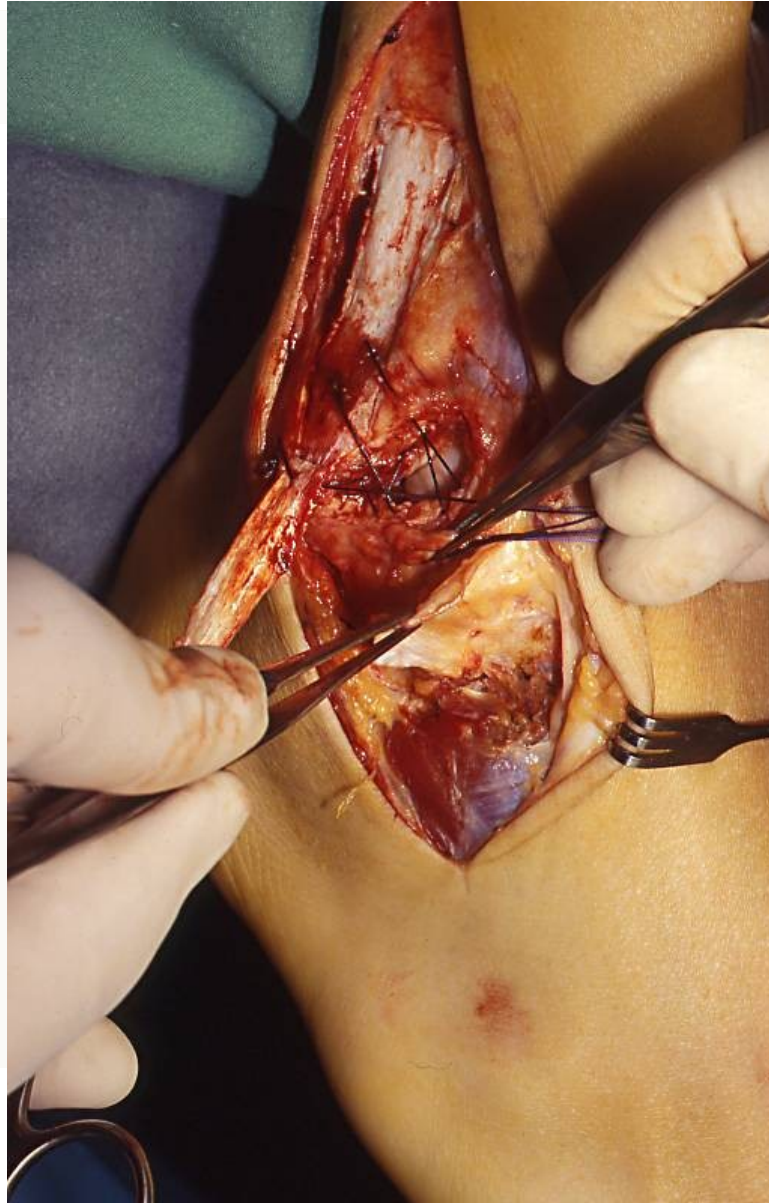


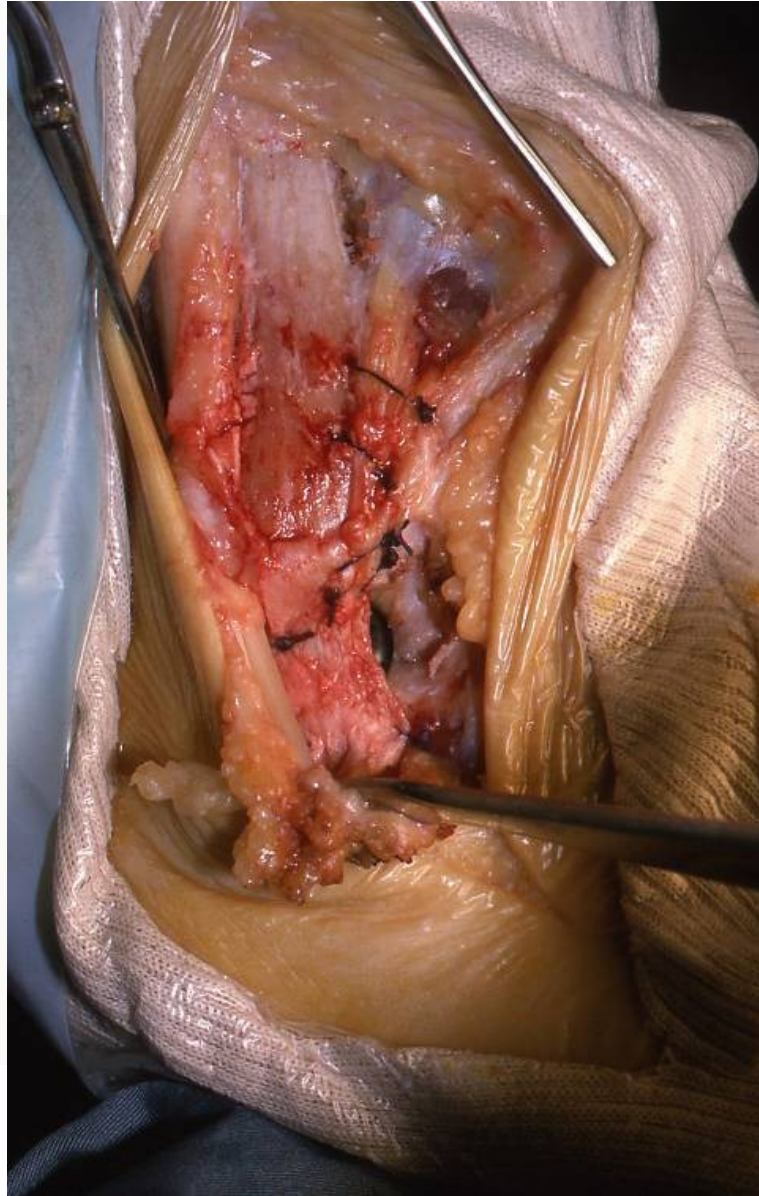
# Instabilité chronique de la cheville

## Technique

- Réinsertion trans-osseuse de la capsule
- Retournement du lambeau périosté
- Insertion rétinaculum
- Fermeture avec drainage
- Résine immédiate avec dorsiflexion







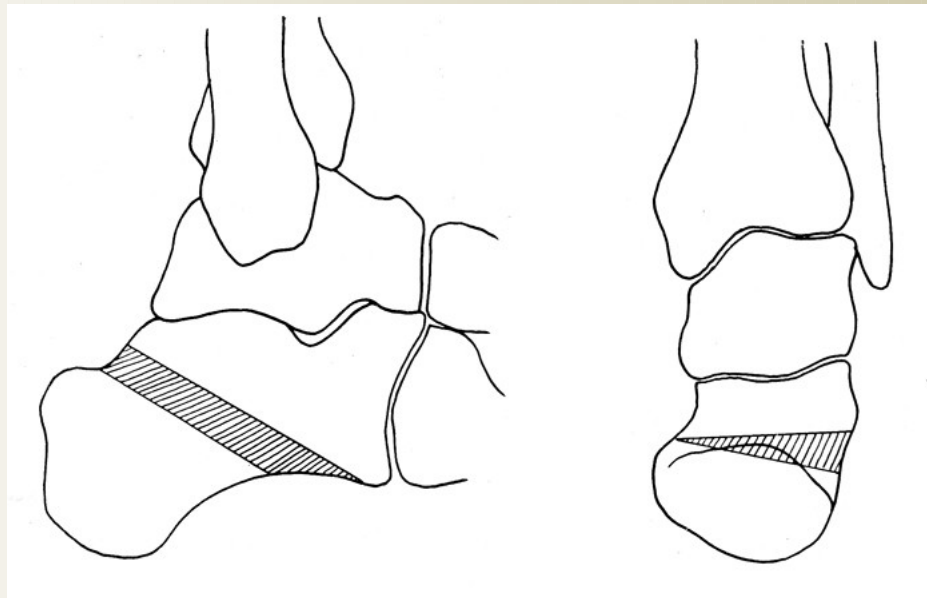
# Instabilité chronique de la cheville

## Technique

- Ablation redon 48e H (traction simple)
- 6 semaines sans appui
- Anti-coagulant
- Ablation résine + rééducation
- Reprise entraînement : 3 mois
- Reprise du sport : 6 mois

# Instabilité chronique de la cheville

## Technique



- **Pied creux neurologique = Castaing**
- **Varus arrière pied = ostéotomie calcanéenne de valgisation translation**

## Technique

- **Immobilisation : 30 à 45 jours**
- **Attelle aircast : 15 jours avec appui progressif**
- **Rééducation > 60e jour : tous**

## Résultats

- **Stable = disparition complète tiroir antérieur et bascule en varus : 25**
- **4 TA +**
- **1 échec sur fracture fibula (Recklinghausen)**

## Résultats

- **Raideur ST : 30% = 8**
- **Reprise du sport : 12**
- **Aucune réintervention,  
sauf prothèse pour arthrose**

## Complications

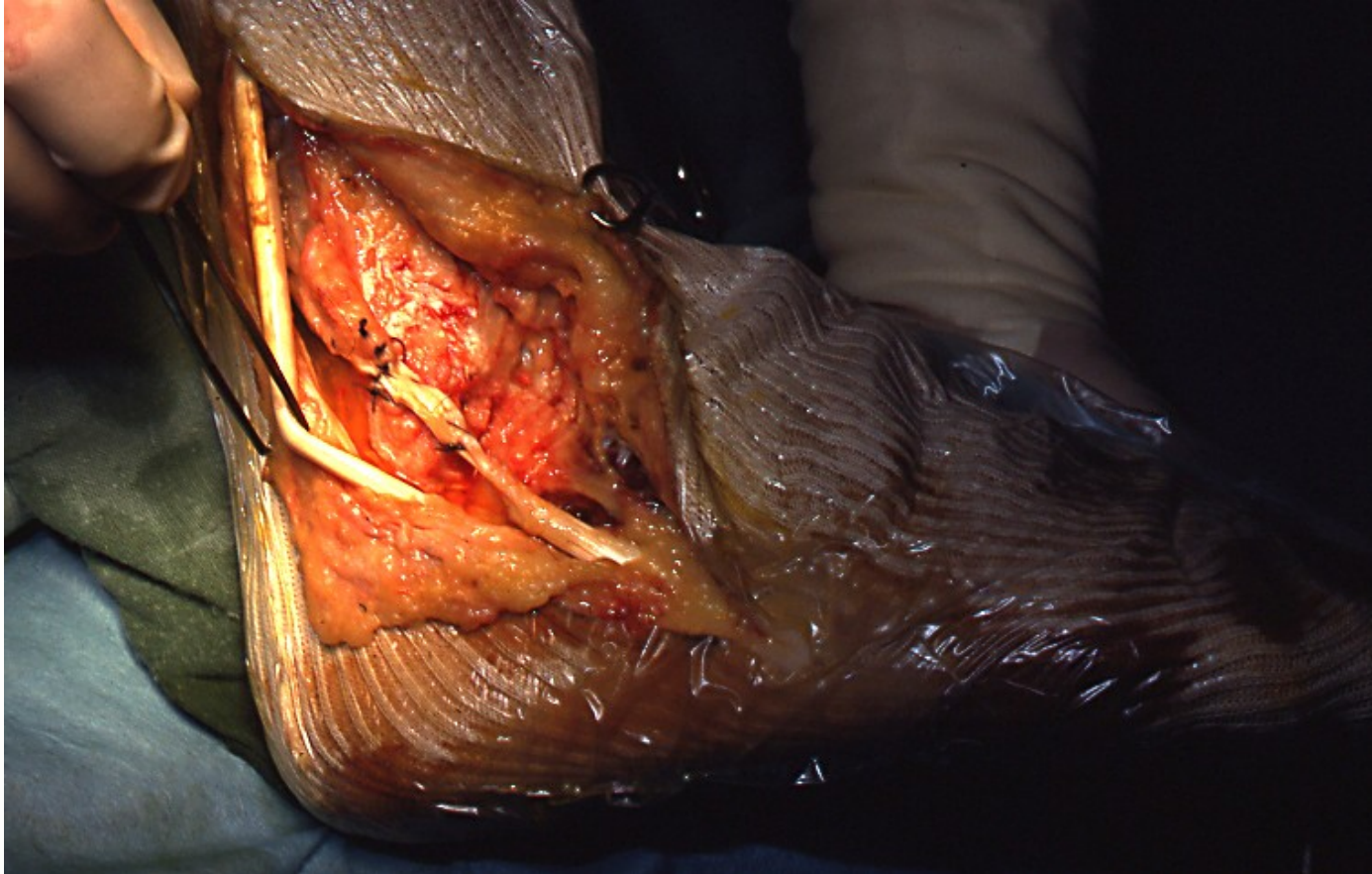
- **Phlébite : 1**
- **ADR : 1**
- **Fracture malléole lat. : 1  
(Recklinghausen)**
- **Douleurs résiduelles : 5 (1 cic.)**

## Commentaires

- **Tous les malades revus à 6 s., 3 mois, 1 an**
- **Diagnostic différentiel : instabilité TC, instabilité ST ne se pose pas : indic. op. = augmentation du tiroir ant.**
- **Intérêt de l'incidence de Brodan**
- **Instabilité rotatoire (Hintermann) : douleur médiale**

## Commentaires

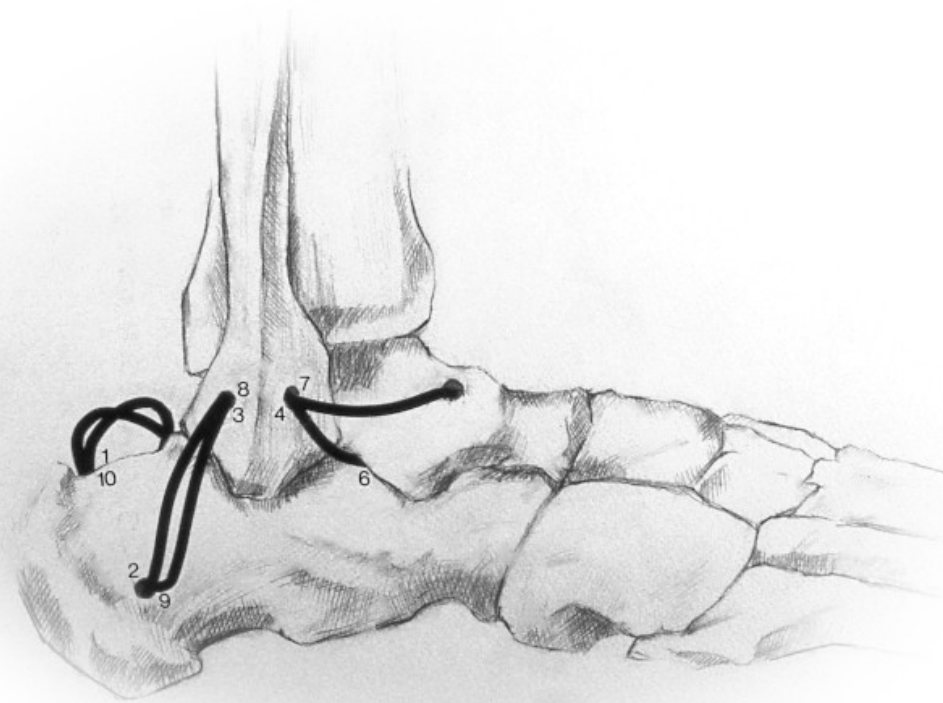
- **AG préférée car résine immédiate**
- **Myerson : voie médiale pour éviter pb de cicatrice (1. LLE, 2. ostéotomie)**
- **Démontage W.J.C. pour raideur ST avec douleur résiduelle**
- **Charcot : Hemi Castaing ajouté**



## Commentaires

**Reconstruction au plantaire  
grêle abandonnée au profit  
de la réinsertion / renfort**

# Instabilité chronique de la cheville



**Renfort au plantaire grêle**

