

Quelques recommandations sur l'usage des Céramiques en Orthopédie

« La relation entre la résistance mécanique des céramiques
et la qualité de l'interface métallique »

Masson B.

Conseiller Scientifique

CeramTec Division Médicale

Ceramics in orthopaedics tips and tricks

“Relation between metal interface conditions and the burst load of ceramic components”

Masson B.

Scientific Consultant

CeramTec Medical division

Ceramic ball heads are well known for their outstanding properties in terms of wear resistance and burst loads which are significantly higher than the maximum in-vivo loads acting on the human hip. Nevertheless, occurring in-vivo fractures of ceramic ball heads are a cause for concern and are often explained by the brittle nature of ceramics.

This paper shows that the in-vivo metal taper conditions strongly influence the actual in-vivo burst load of ceramic ball heads.

Ceramic ball heads made of pure alumina as well as alumina matrix composites have been loaded until burst strength under various metal taper conditions. Parameters under investigation are greased and wetted tapers as well as damaged tapers. Additionally, theoretical and numerical calculations are used to explain and support the experimental findings.

The experimental results clearly exhibit the strong influence of the metal taper conditions on the burst load, which in some cases decrease to the range of maximum in-vivo loads. The reduction of the friction coefficient due to greased and wetted conditions of the metal taper leads to significantly higher hoop stresses within the ceramic ball head lowering significantly the burst loads. Damaged tapers may lead to point loads which are stressing the ceramic locally, therefore, exceeding the burst strength under certain conditions. The theoretical and numerical calculations support these findings for greased and wetted taper conditions as well as for damaged tapers.

A carefully cleaned metal taper is necessary for sustaining the high burst loads of ceramic ball heads that are measured in-vitro under best experimental conditions. Hence, it has to be pointed out that the burst load of ceramic ball heads is not a material intrinsic parameter but is strongly influenced by its environmental conditions. Good taper conditions are essential for the ceramic ball heads to fully use their strength abilities.

Mains de pétard de la nuit du 31 décembre. Une fatalité Alsacienne ?

Alain Graftiaux - Haguenau

Chaque année la nuit du nouvel an est marquée en Alsace par de nombreuses plaies de la main provoquées par des pétards. Cela est lié à une très ancienne coutume régionale qui est de marquer la nouvelle année avec l'utilisation de fusées et de pétards.

Les traumatismes analysés correspondent classiquement à des lésions de blast. Leur particularité est d'être dues à l'utilisation de pétards en vente réglementée, et non d'explosifs artisanaux comme cela est décrit dans la littérature. Les explosions créent des lésions à la fois identiques (lésions de la première commissure, dévascularisation), mais aussi différentes (lésions de dégantage des doigts longs, arrachements sous cutanés des fléchisseurs, sidérations nerveuses). Cette nuit de garde est très particulière car marquée par l'afflux simultané de jeunes patients, parfois de la même famille, avec un taux d'alcoolémie élevé.

Nous essaierons de répondre aux questions suivantes : les classifications habituelles sont elles utiles ? Quels traitements proposer en urgence ? Quelles sont les lésions anatomiques ? fonctionnelles ? La prévention est elle possible ?

Pourquoi et comment mesurer les laxités des ruptures du LCA ?

Henri Robert

henri.robert@wanadoo.fr

La rupture du LCA déstabilise le genou dans le plan frontal et rotatoire. La mesure des laxités est réalisée, en pratique quotidienne, par des tests cliniques bien connus : Lachman en flexion 30°, tiroir en flexion 80° et ressauts rotatoires. L'évaluation clinique est rapide, ne nécessite aucun matériel et donne des résultats immédiats. Mais ces tests subjectifs sont peu reproductibles entre différents examinateurs (Daniel), peu chiffrables (+, ++ ou ++++) et dépendent de l'état de relâchement et du tonus musculaire du patient (Noyes).

Depuis 30 ans, les cliniciens ont cherché des instruments de mesure faciles d'utilisation en pratique quotidienne, reproductibles et peu onéreux. La mesure objective de la laxité est essentielle dans l'analyse du genou lésé (rupture partielle ou complète du LCA) puis de sa réparation (mono ou double faisceaux, plastie d'augmentation, plasties au TR ou aux IJ, ténodèse latérale...).

Nous avons classé les instruments de mesure en 4 groupes :

Mesure de la laxité sagittale

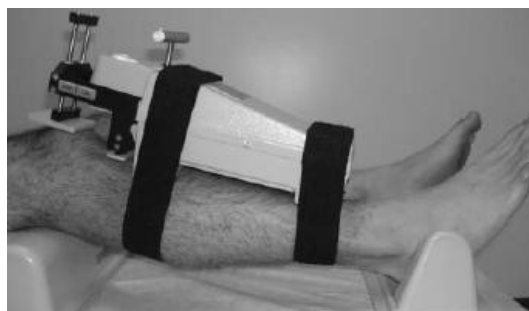Mesure des rotations

Mesure des rotations + translations

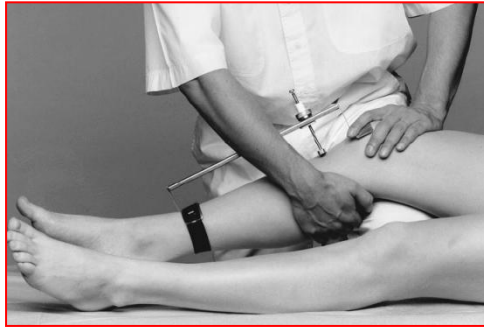Mesure du ressaut ou pivot shift

1. Les instruments de mesure de la laxité sagittale.

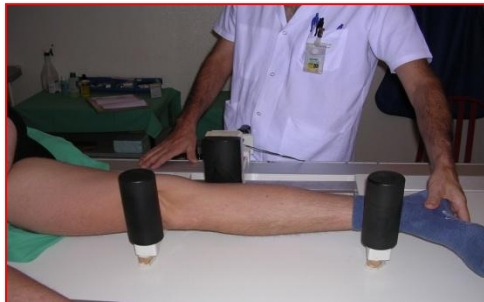- a. Le KT-1000 (Dale Daniel). Il s'agit du 1^{er} laximètre disponible et sûrement le plus utilisé encore aujourd'hui. Précision des mesures de 1 mm. La reproductibilité est bonne pour un opérateur entraîné mais mauvaise entre inter examinateurs en raison des conditions de positionnement, de traction et de lecture très différentes (Jardin). Le risque de faux négatif atteint 50 % pour certains auteurs (Isberg), en grande partie attribué à la contraction involontaire ou de défense des ischio-jambiers.



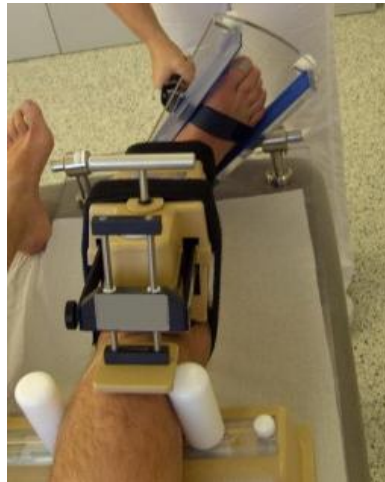- b. Le Rolimètre (Roland Jakob). Il s'agit d'un laximètre très voisin du KT-1000, dont la mesure ne peut s'effectuer qu'à traction manuelle maximale, ce qui explique sa faible reproductibilité. Précision des mesures de 1 mm.



- c. Le Telos (Hans Passler). Il s'agit d'une mesure radio comparative, sous stress de 150, 200 ou 250 N. Le Telos est largement utilisé en Europe, mais sa précision est de 0.5 mm, le taux de faux négatif à 250 N est de 28 % (Boyer), et son utilisation répétée en post opératoire est impossible.

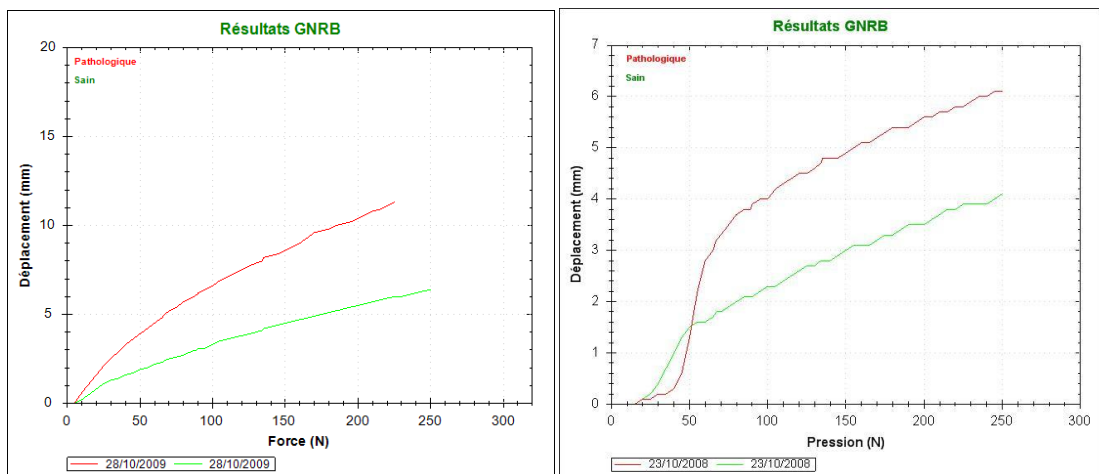
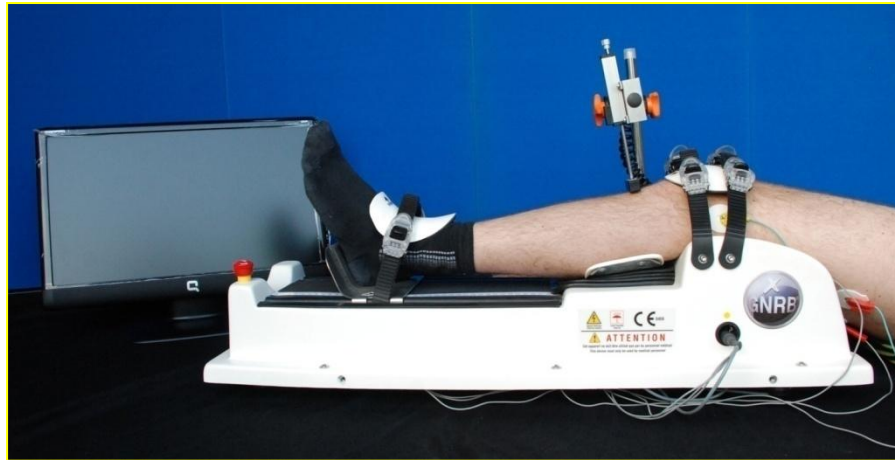


- d. Le Laxitester (Hermann Mayr). La translation mesurée par un KT-1000 (efforts de 67, 89, 134 N) est enregistrée en rotation neutre, interne et externe du bottillon bloquant le pied et la cheville en flexion dorsale (moment de 2 Nm). Ce système a été validé sur des genoux sains et des genoux à LCA rompus isolément ou avec un plan interne avec une bonne reproductibilité (ICC > 0,83).



- e. Le Lachman magnétique (M C Logan, J F Luciani). Une translation antérieure sur le tibia est exercée lors d'une IRM, par l'intermédiaire d'une orthèse pneumatique. Les TTA de chaque plateau tibial sont mesurées ainsi que la rotation tibiale couplée. Les résultats sont corrélés aux laxités mesurées par le KT-1000 et le GNRB lors de ruptures complètes et partielles.
- f. Le GNRB® (H Robert et S Nouveau). Il s'agit d'un système de mesure automatique de la laxité antérieure et rotatoire couplée du tibia jusqu'à 300 N de

poussée antérieure. Précision de 0,1 mm et 0,1 °. L'appareil a été validé comparativement au KT-1000 chez des genoux sains pour la laxité antérieure (Robert, Courville). Des seuils de différentiel de laxités (3 mm) et de pentes (12mm/N) ont été définis pour le dépistage des ruptures partielles et complètes du LCA.



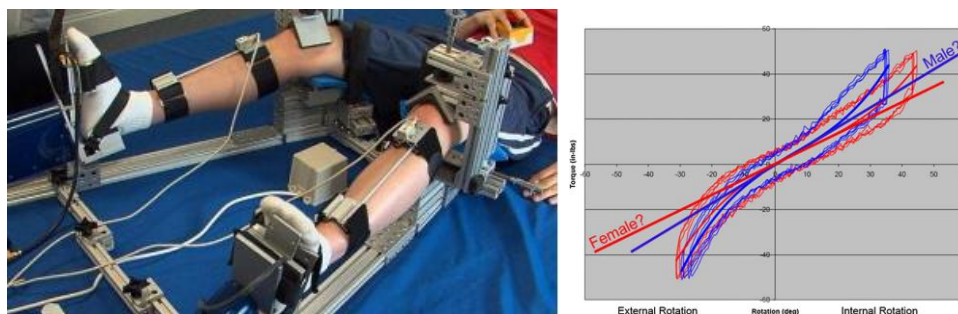
Ex : rupture complète du LCA, $\Delta L > 3$ mm.

Rupture partielle du LCA, $\Delta L < 3$ mm.

De nombreuses études montrent que la laxité sagittale résiduelle n'est pas corrélée avec la satisfaction du patient (Kocher), le score fonctionnel (Eastlack) ou le risque dégénératif (Van Der Hart). La persistance d'une laxité rotatoire anormale est à l'origine de ces insuffisances.

2. Les instruments de mesure de la rotation. La persistance d'une rotation interne résiduelle après reconstruction du LCA apparaît comme un élément de mauvais résultats dans 25 % des cas pour Zaffagnini et 50 % pour Branch. Cette laxité rotatoire persistante est ressentie par les sportifs de haut niveau (Tashman). Elle peut aussi expliquer les évolutions dégénératives à long terme (Stergiou)

- a. Robotic Knee Testing Device (Thomas Branch). Ce système mesure l'angle de rotation interne et externe, induit à 25° de flexion par un couple de 5,6 Nm.

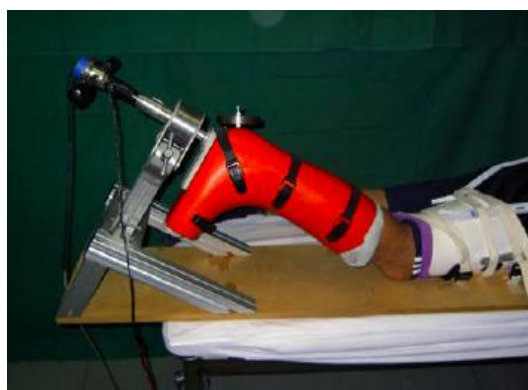


La validation et la reproductibilité du RKT a été faite sur 10 volontaires par 4 examinateurs (ICC de 0,97).

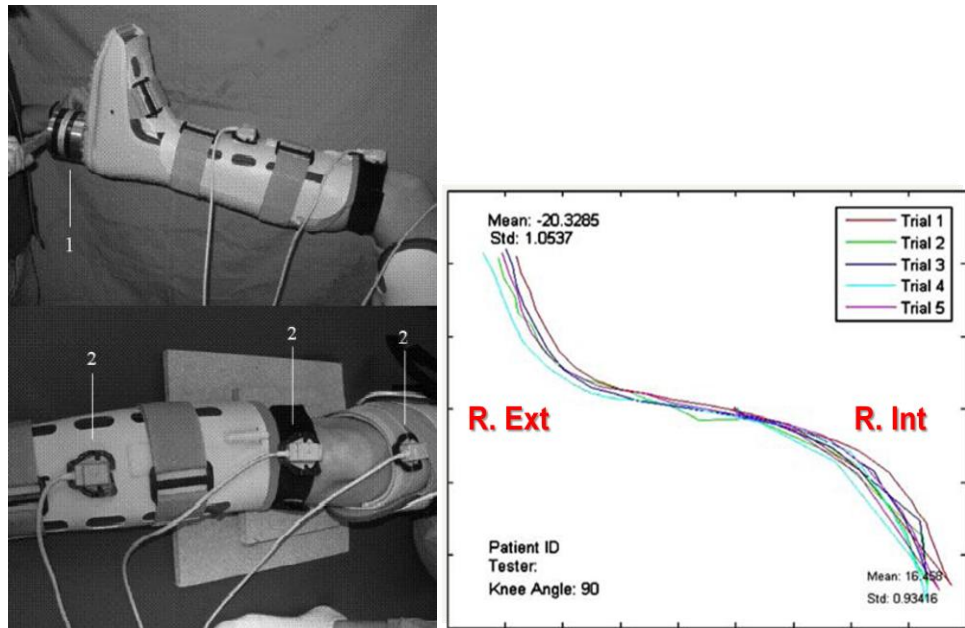
Les patients porteurs d'une rupture du LCA ont une rotation interne controlatérale supérieure (+ 8 °) et une rotation externe inférieure (-10 °) à celle d'une population sans rupture, il s'agit d'une population « à risque » pouvant expliquer la fréquence des lésions bilatérales. Les femmes ont une amplitude rotation globale (R. ext + R. int) supérieure de 7 ° en moyenne à celle des hommes.

Une étude ultérieure a comparé les plasties mono faisceaux et les doubles faisceaux : la rotation résiduelle est plus élevée après plastie mono faisceau.

- b. Le Rotameter (O. Lorbach et R. Seil). Ce système mesure l'amplitude de rotation interne et externe induite par un couple de rotation de 5, 10 et 15 Nm. Il a été validé en intra et inter-observateurs par comparaison avec un navigateur.

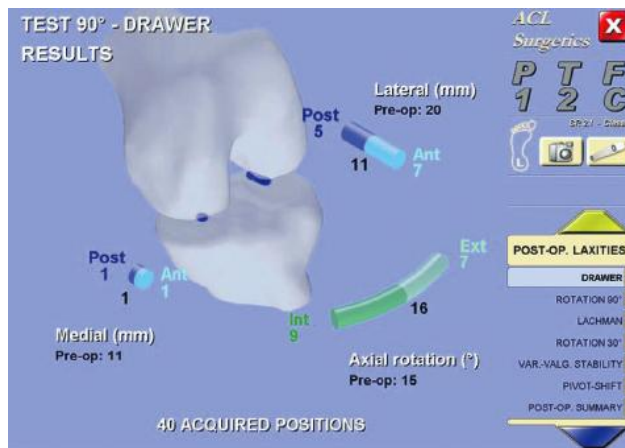


- c. Système des mesures rotatoires (Volker Musahl, 2007). Les rotations sont imprimées par l'intermédiaire d'un bottillon fixant le pied et soumis à un moment de 6 Nm. Les amplitudes de rotations maximales sont enregistrées par des capteurs électro magnétiques fixés dans le tibia et le fémur. La rotation médiale atteint 20° en flexion 30°, 27 ° à 90° de flexion et la rotation latérale atteint 19° à 30° et 18° à 90° de flexion (mesures cadavériques). Le même système évalué en clinique n'a pas retrouvé des valeurs de rotation identiques car les capteurs EM étaient fixés par des scratches (Tsai).

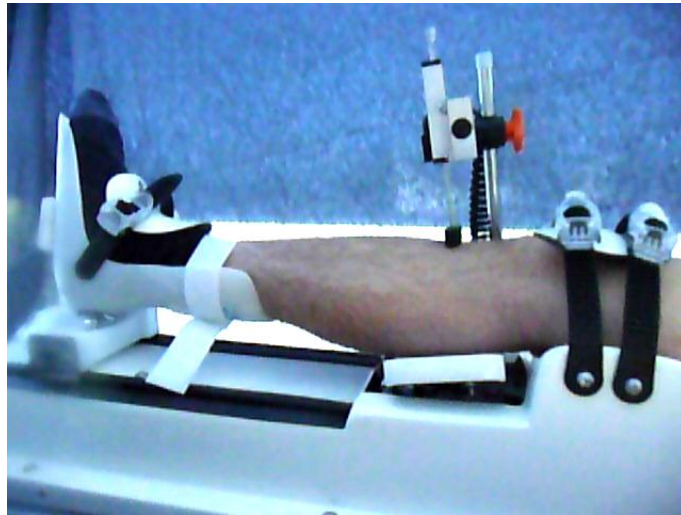


3. Les instruments de mesure de la laxité sagittale et de la rotation.

- a. La navigation chirurgicale. Elle permet des mesures 3-D des déplacements sagittaux, frontaux et rotatoires selon 3 axes (mesure des vecteurs projetés sur chaque plan et des rotations) mais elle nécessite l'implantation des diodes dans les segments osseux et une caméra infra-rouge. Les résultats sont très précis, ($< 0,1\text{mm}$ et $< 0,1^\circ$), reproductibles mais la navigation n'est pas comparative à l'autre genou et n'est utilisable qu'au bloc opératoire. La navigation est actuellement délaissée dans la recherche des points isométriques d'insertion des faisceaux du LCA au profit d'une implantation anatomique (Colombet P).



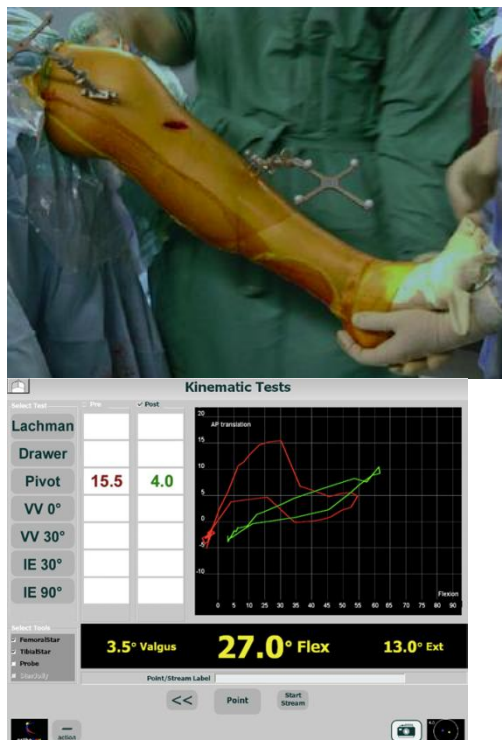- b. La radio stéréométrie. La RSA permet la mesure de la micro mobilité relative (précision de $0,1\text{ mm}$ et $0,1^\circ$) du tibia par rapport au fémur au laboratoire mais est invasive et non comparative en clinique (Kan). Les mesures de translation enregistrées sont inférieures à celles obtenues par le KT-1000 car il s'agit de mesures inter osseuses et indépendantes des parties molles (Un).
- c. Le GNRB® rotatoire (H Robert et S Nouveau). Actuellement, nous validons une version rotatoire du GNRB® permettant la mesure de la rotation interne couplée à la translation antérieure et la mesure du pivot-shift en pré et post-opératoire.



4. Les instruments de mesure du ressaut rotatoire.


Le ressaut ou pivot shift est très spécifique de la rupture du LCA (Katz) mais sa quantification reste grossière surtout en inter observateur (modéré, franc ou explosif)

- a. La navigation (Colombet P). Elle permet l'enregistrement les translations et les rotations selon 3 axes. On peut mesurer au bloc un pivot-shift en pré-op et de le rechercher en post-op immédiat.

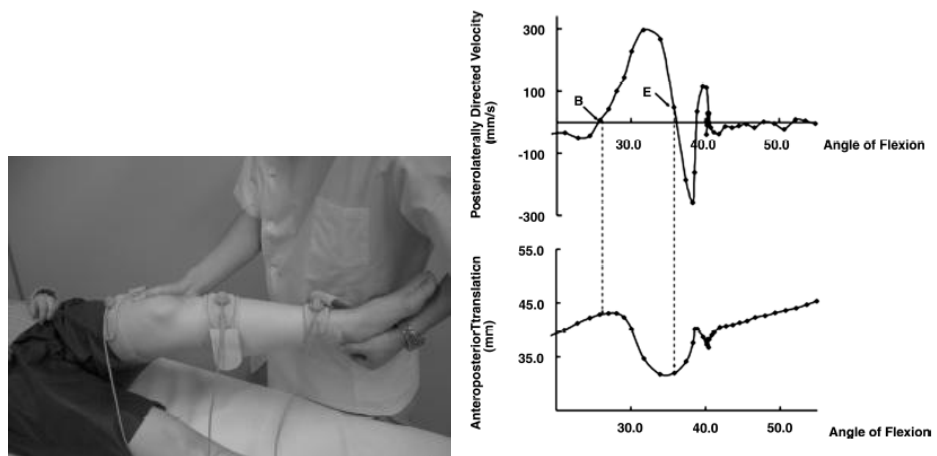


- b. La navigation combinée à un Kinétec (Musahl V). Le membre inférieur est fixé sur le Kinétec en valgus du genou et rotation interne du pied. La flexion contrôlée de 0° à 90° permet de provoquer le ressaut de subluxation du plateau tibial latéral en extension puis sa réduction en flexion. Ce mouvement de translation antérieure + rotation interne suivi d'une translation postérieure brutale + rotation externe est

enregistré sous forme d'un angle « P », caractéristique de la sévérité du ressaut (Lane).



- c. Les systèmes électromagnétiques. Ils font appel à des capteurs fixés sur des attelles moulant la cuisse et la jambe dont les déplacements sont enregistrés par une caméra. Cette méthode est très précise (0.1 mm) et permet de visualiser les modifications brutales de rotation tibiale caractéristiques du grade du ressaut (Kubo). La reproductibilité ne serait pas meilleure que celle du KT-1000 (Benvenuti), de plus, elle nécessite un environnement sans métal et sans interférences EM. La mobilisation des capteurs peut entraîner de grosses erreurs de mesure (Benoit, Almquist).



Analyse de la translation postérieure du tibia

Pour mieux comprendre les conséquences de la rupture du LCA et la qualité de nos réparations, il faut disposer en pratique quotidienne de systèmes performants, reproductibles, faciles d'utilisation. Beaucoup de travail reste à faire ...

« If you cannot measure it, you cannot improved it » Lord Kevin. 1827-1907

De nombreuses applications seront alors possibles avec un appareil multi fonction:

- Le dépistage des patients à risque de rupture du LCA par la mesure d'une rotation interne excessive,

- La recherche des lésions postéro-externes et postéro-internes dans des lésions complexes du LCA ou du LCP.
- L'enregistrement comparatif des ressauts avant et après reconstruction.
- L'aide à l'indication de réparation complète ou partielle en fonction de la qualité du tissu résiduel.
-

Bibliographie

Almquist PO, Arnbjornsson A, Zatterstrom R, Ryd L, Ekdahl C, Friden T. Evaluation of an external measuring knee joint rotations: an in vivo study with simultaneous RSA. *J Orthop Res* 2002; 20(3):427-432

Benoit DL, Ramsey DK, Lamontagne M, Xu L. Effect of skin movement artefact on knee kinematics during gait and cutting motions measured in vivo. *Gait Posture* 2006;24(2):152-164

Benvenuti JF, Valloton JA, Meystre JL, Leyvraz PF. Objective assessment of the anterior tibial translation in Lachman test position. comparison between 3 types of measurement. *Knee Surg Sports Traumatol Arthrosc* 1998; 6: 215-19

Boyer T, Djian P, Christel P, Paoletti X, Degeorges R. Fiabilité de l'arthromètre KT-1000 pour la mesure de la laxité antérieure du genou. *Rev Chir Orthop* 2004; 90: 757-64

Branch T, Browne J, Campbell J et al. Rotational laxity greater in patients with contralateral ACL injury than healthy volunteers. *Knee Surg Sports Traumatol Arthrosc* 2010; 18(10): 1379-84

Branch T, Hermann O, Browne JE, Campbell JC, Stoehr A, Jacobs CA. Instrumented examination of ACL injuries: minimizing flaws of the manual clinical examination. *Arthroscopy* 2010; 7: 997-1004

Colombet P, Robinson J, Christel P, Franceschi JP, Djian P. Using navigation to measure rotation kinematic during ACL reconstruction. *Clin Orthop* 2006; 454:59-65

Courville J. Evaluation objective de la laxité antérieure du genou. Analyse de la reproductibilité intra et inter opérateur de 2 arthromètres : KT-1000 et GNRB. 2009. Thèse de Kinésithérapie

Daniel D. Assessing the limits of knee motion. *Am J Sports Med* 1991;19:139-147

Eastlack M, Axe M, Snyder-Mackler L, Laxity, instability and functional outcome after ACL injury. *Am J Sports Med* 1999;31:210-215

Isberg J, Faxen E, Brandsson S, Eriksson B, Karrholm J, Karlsson J. KT-1000 records smaller side to side differences than rsa before and after ACL reconstruction. *Knee Surg Sports Traumatol Arthrosc* 2006; 14:529-35

Jardin C, Chantelot C, Migaud H, Gougeon F, Debroucker MJ, Duquenooy A. Fiabilité du KT-1000 pour la mesure de la laxité antérieure du genou : analyse comparative avec le Telos de 48 reconstructions du ligament croisé antérieur et reproductibilité intra et inter observateurs. *Rev Chir Orthop* 1999; 85: 698-707.

Katz JW, Fingerhuth RJ. The diagnostic accuracy of ruptures of the ACL comparing the lachman test, the anterior drawer sign and the pivot shift test in acute and chronic knee injuries. *Am J Sports Med* 1986;14:88-91

Khan R, Konives A, Rama BS, Thomas R, Amis AA. RSA can measure ACL graft stretching and migration. *Clin Orthop* 2006; 448: 139-45

- Kocher M, Steadman J, Briggs K, Sterett W, Hawkings R. Relationship between objective assessment of symptoms and function after ACL reconstruction. *Am j Sports Med* 2004;32:629-34
- Kubo S, Muratsu H, Yoshiya S, Mizumo K, Kurasaka M. Reliability and usefulness of a new in vivo measurement system of the pivot shift. *Clin Ortho* 2006; 454:54-58
- Lane CG, Warren RF, Stanford FC. In vivo analysis of the pivot shift phenomenon during computer navigated ACL reconstruction. *Knee Surg Sports Traumatol Arthrosc* 2008; 16:487-92
- Logan MC, Williams A, Lavelle J, Gedroyc W, Freeman M. What really happens during the Lachman test? A dynamic MRI analysis of tibio-femoral motion. *Am J Sports Med* 2004;2:369-75
- Lorbach O, Wilmes P, Maas S, Zerbe T, Busch L, Kohn D, Seil R. A non-invasive device to objectively measure tibial rotation: verification of the device. *Knee Surg Sports Traumatol Arthrosc* 2009; 17(7): 756-62
- Luciani JF, Bordet B, Pialat J, Brunet-Guedj E. IRM dynamique des ruptures partielles du LCA. Communication SFTS, Paris, 1 octobre 2010
- Mayr H, Stoehr A, Hoeil A, Bernstein A. Objectivation of anterior knee instability, taking into account the rotational laxity. Communication ESSKA, Mai 2010, Oslo.
- Musahl V, Voos J, O'Loughlin PF, Stueber V, Kendoff D, Pearle AD. Mechanized pivot shift test achieves greater accuracy than manual shift test. *Knee Surg Sports Traumatol Arthrosc* 2010; 18(9): 1208-13
- Noyes F, Grood E, Cummings J, Wroble R. An analysis of the pivot shift phenomenon. The knee motions and the subluxations induced by different examiners. *Am J Sports Med* 1991; 19: 148-155
- Park HS, Wilson N, Zhang L, Gender differences in passive knee biomechanical properties in tibial rotation. *J Orthop Res* 2008;26:937-944
- Robert H, Nouveau s, Gageot S, Gagnière B. A new arthrometer, the GNRB. Experience in ACL complete and partial tears. *Orthop Traum Surg Res* 2009;95:171-176
- Robert H, Nouveau S, Gageot S, Gagnière B. Can you detect ACL partial tears with the GNRB ? Communication à l' ESSKA. Oslo Mai 2010
- Stergiou N, Ristanis S, Moraiti C, Georgoulis A. Tibial rotation in ACL-deficient and ACL reconstructed knees. A theoretical proposition for the development of osteoarthritis. *Sports Med* 2007;37:601-613
- Tashman S, Collon D, Anderson K, Kolowich P, Anderst W. Abnormal rotation knee motion during running after ACL reconstruction. *Am j Sports Med* 2004;32:975-983
- Tsai AG, Musahl V, Steckel H, Bell KM, Zantop T, Irrgang JJ, Fu FH. Rotational knee laxity: reliability of a simple measurement device in vivo. *BMC Musculoskelet Disord* 2008; 18:9:35
- Un BS, Beynnon BD, Churchill DL, Haugh LD, Risberg MA, Fleming BC. A new device to measure knee laxity during weightbearing and non weightbearing conditions. *J Orthop Res.* 2001, 19: 1185-1191
- Van Der Hart, Van Der Bekerom, Patt T. The occurrence of osteoarthritis at a minimum of 10 years after ACL reconstruction. *J Orthop Surg* 2008;3: 24-
- Zaffagnini S, Bignozzi S, Martelli S, Imakiire N, Lopomo N, Marcacci M; New intraoperative protocol for kinematic evaluation of ACL reconstruction. *Knee Surg Sports Traumatol Arthrosc* 2006;14:811-816

Place des transferts tendineux dans les ruptures irréparables de la coiffe des rotateurs

Ph Valenti, MD

Clinique Jouvenet

75016 Paris

www.epaule-paris.com

www.institutdelamain.com

philippe.valenti@wanadoo.fr

Le chirurgien se pose trois questions face à une rupture de la coiffe des rotateurs :

Quand proposer un transfert tendineux ? (Ce qui revient à définir une rupture irréparable)

Quel transfert tendineux proposer ?

Quel résultat le patient obtiendra ?

Une rupture est définie comme irréparable si le tendon rétracté au niveau de la glène ne peut malgré sa libération être réinsérée sur le trochiter en position anatomique (voir légèrement médialisé). Ce tendon rétracté est souvent atrophié avec une dégénérescence graisseuse supérieure à 2 (classification de Goutalier et col). Si deux tendons sont rompus l'espace sous acromial est diminué sur un cliché de face en position neutre. Ainsi dans ces coiffes des rotateurs irréparables il ya une corrélation positive entre le degré de rétraction, l'atrophie musculaire, la dégénérescence graisseuse, l'âge et l'ancienneté de la rupture.

Si donc la coiffe n'est pas réparable, quand faut-il proposer un transfert tendineux ?

Indications : patient de moins de 70 ans restant douloureux malgré la rééducation ; avec une épaule non pseudo paralytique (mobilité active en élévation antérieure >60°; une épaule »stable » signifiant la persistance d'un espace sous acromial >2-3mm) avec un verrou antero supérieur efficace (Ligament acromion coracoïdien présent). Parfois patients présentant une excellente élévation mais un défaut de rotation externe active entraînant un désagrément quotidien important (boire, peigner, manger).

Contre-indications : épaule pseudo paralytique, douloureuse ou indolore (ascension de la tete humérale sous la peau en haut et en avant de façon statique ou dynamique) ; arthrose glèno humérale ; destruction massive de la coiffe avec lésions osseuses associées (épaule sénile hémorragique).

Quel transfert tendineux proposer ?

Nous vous proposons l'algorithme suivant :

Dans les ruptures postéro supérieur (Supra et infra spinatus) : transfert du grand dorsal à condition que le sousscapulaire soit présent et fonctionnel (Gerber procédure)

Dans les ruptures antéro supérieur (subscapularis +/- supra spinatus) : transfert du pectoralis major (plutôt faisceau sternal ou claviculaire en arriere du tendon coraco brachial)

Dans les déficits de rotation externe avec signe du clairon (Teres minor atrophique) avec bonne élévation active antérieure : transfert du grand dorsal et du grand rond rond autour de l'humérus (Episcopo technique)

Dans les déficits de rotation externe avec signe du clairon (Teres minor atrophique) avec épaule pseudo paralytique (élévation < 60°) : Episcopo associée à une prothèse inversée

Dans les ruptures irréparables du sus épineux restant douloureuses malgré débridement arthroscopique ; transfert du faisceau postérieure du deltoïde antérieur

Quel résultat le patient obtiendra ?

De façon générale, les transferts tendineux entraînent une amélioration fonctionnelle avec un gain de mobilité, une diminution des douleurs mais peu de gain de force. Ils ne permettent pas de freiner l'évolution arthrosique mais les patients sont très majoritairement satisfaits.

A propos d'une série de 25 cas de transfert du grand dorsal, le score de constant absolu a progressé de 35 à 56 points avec un gain de 6 à 12 (échelle de 15) pour la douleur, plus 60° en élévation active et plus 15° en rotation externe active. Si le grand dorsal a été effectuée après deux voir plus d'interventions de réparation de coiffe, le gain est identique pour la douleur (6 à 12) mais moindre pour l'élévation 43° et rotation externe 5°. Le gain de force n'est pas significatif mais 80% des patients sont satisfaits.

A propos d'une série de 15 transferts du grand pectoral avec un recul moyen de 24 mois, la douleur évoluait de 3 à 14 avec un gain de force en rotation interne de 3 à 9 points significatif et un score de constant absolu de 36 à 68.

A propos d'une série de 11 patients ayant bénéficiés d'une prothèse inversée et d'un transfert d'Épiscopo durant la même opération, le score de constant absolu a progressé de 25 à 56. Le gain sur la douleur était de 5 à 14 points mais surtout la Rotation externe coude au corps évoluait de -5° à 25° et en abduction à 90° de -9° à 36° avec une élévation moyenne à 120°. Ainsi le signe du clairon était négativé avec un gain fonctionnel prouvé par le taux de 90% de patients satisfaits.

En conclusion, les indications sont certes rares (5 à 7% des coiffes rompues traitées chirurgicalement). Ainsi dans les coiffes irréparables, ces transferts tendineux apportent l'indolence, une meilleure mobilité et une minime augmentation de force. Le degré élevé de satisfaction des patients nous incitent à continuer ce d'autant que les abords sont de moins en moins invasifs, que l'arthroscopie est un complément technique utile et que le taux de complications infectieux ou neurologique est très faible.

15 ans d'utilisation des substituts osseux en chirurgie du rachis : des céramiques biphasées aux gels de nanoparticules phosphocalciques

Docteur Jean-Patrick RAKOVER – Le Mans

Introduction :

Les arthrodèses rachidiennes nécessitent un apport osseux spongieux ou cortico- spongieux qui s'est longtemps effectué par prélèvement aux dépens des crêtes iliaques postérieures ou antérieures selon la voie d'abord.

Cette technique dont l'efficacité est parfaitement prouvée, présente certains inconvénients non négligeables. D'une part, le capital osseux des crêtes iliaques est limité notamment chez le sujet âgé, d'autre part le prélèvement iliaque augmente la morbidité péri et post-opératoire : allongement de la durée de l'intervention, augmentation des pertes sanguines, douleur au niveau du site donneur, risque de complications liées au prélèvement. Malheureusement les autres techniques: xéno greffe, corail se sont avérées très décevantes. Les allogreffes de banque n'ont pas fait la preuve d'une efficacité comparable aux autogreffes et présentent l'inconvénient d'une possible contamination virale ou bactérienne chez le receveur.

En 1995, l'autogreffe iliaque était donc toujours considérée comme le “ Gold Standard “ de l'arthrodèse rachidienne.

Il nous est apparu souhaitable de développer une technique au moins aussi efficace que l'autogreffe sans en comporter les inconvénients.

L'utilisation d'un substitut osseux semblait intéressante à condition d'avoir des propriétés physiques proche de l'os et d'être bio-compatible lors de son intégration dans les milieux biologiques. Les céramiques biphasées de synthèse dont on connaissait la bonne tolérance et la réelle efficacité en chirurgie orthopédique et traumatologique semblaient répondre à cette attente.

La spécificité mécanique et biologique des arthrodèses vertébrales nous a conduit à utiliser l'EUROCER 400 dénommé ainsi en raison du diamètre moyen de ses pores (pores inter-connectés de 300 à 500 microns) et composé de 55% d'hydroxy-apatite et de 45% de Phosphate Tricalcique. En effet, l'utilisation systématique d'une ostéosynthèse privilégie l'intégration rapide à la résistance mécanique.

Les études cliniques et radiologiques menées au cours de cette période ainsi que les études macroscopiques et histologiques ont confirmé la fiabilité de la technique et le rôle de l'EUROCER 400 en tant qu'additif à la greffe osseuse (“extender“ pour les Anglo-saxons) et de substitut à la greffe iliaque.

Au cours de ces 15 dernières années, la chirurgie du rachis a également profondément évolué grâce à de nombreuses innovations techniques et notamment l'introduction des cages inter-

somatiques implantées par voie antérieure (ALIF), latérale (XLIF) ou postérieure (PLIF, TLIF et ELIF).

Parallèlement le développement de la chirurgie mini invasive nous a conduit à rechercher un nouveau substitut osseux plus maniable et polyvalent et surtout plus bio-actif que les granulés de céramiques.

Les gels de nanocristaux phosphocalciques développés en URSS à la fin des années 80 puis utilisés en Allemagne à la fin des années 90 ont été introduit en France en 2002 par FH. L'OSTIM (OSTIBONE^o) est une suspension dans l'eau de nanoparticules d'hydroxy-apatite identique à celle de l'os humain avec un ratio de 75% d'eau pour 30% de nanocristaux d'HAP. Ces nanoparticules de 20 à 200 nanomètres permettent une grande bio-activité par la structure même de leurs cristaux et la surface spécifique du produit (100 m² de surface d'échange par gramme).

Les céramiques biphasées phospho-calciques :

En 1998, une étude préliminaire effectuée par E. Laloux comparant d'un côté une greffe cortico-spongieuse et de l'autre côté un mélange os-spongieux et Eurocer 400 avait souligné la qualité de l'arthrodèse "substitut" avec homogénéisation de la greffe postérieure.

En 2000 et 2001, nous avons présenté au GECO des séries rétrospectives d'arthrodèses postéro-latérales (APL) de 188 puis 264 patients opérés sur les 2 centres du Mans et de Dijon avec un recul minimum d'un an. La dernière étude de 264 arthrodèses pour pathologie dégénérative publiée dans RACHIS (vol 13 - n°3) avait confirmé 87% d'excellents et bons résultats selon les critères de Stauffer et Coventry, même si la disparition de la douleur ne peut être corrélée de façon exacte avec la fusion de l'arthrodèse.

L'analyse des radiographies de profil montrait une fusion des lignes articulaires dans 157 cas sur 164. En dehors de 2 cas d'infection entraînant une non consolidation de la greffe, 5 cas de pseudarthrose ont été mis en évidence entre le 12^{ème} et le 27^{ème} mois.

10 patients ont été réopérés dans un délai post-opératoire de 6 à 36 mois : 2 infections, 2 pseudarthroses, 2 extensions de montage et 4 ablations de matériel d'ostéosynthèse. Dans les 6 derniers cas, on retrouvait une greffe de bonne qualité avec du tissu osseux dense, parfois corticalisé avec quelques granules de céramiques partiellement incorporées à la surface osseuse. Les études histologiques ont permis de visualiser l'ostéogenèse de contact et de confirmer les différentes étapes de l'ostéo-intégration de la céramique.

Ces 2 études semblaient très prometteuses mais la possibilité de pseudarthroses tardives nous ont incité à confirmer ces résultats par une étude avec un recul plus important.

Au GECO 2006, nous avons présenté une étude homogène de 80 patients opérés entre février 1997 et décembre 1998 (même technique, même opérateur) avec 7 ans de recul (37 H et 43 F, 11 à 77 ans : moy = 55 ans). La pathologie concernée était : sténose canalaire = 24, SPL

dégénératif = 10, scoliose = 6, SPL avec lyse isthmique = 12, discopathies = 22, récurrence de hernie = 5 et fracture = 1.

2 complications sont rapportées : 1 hématome au 15^{ème} jour et 1 infection au 6^{ème} mois.

7 réinterventions sont retrouvées : 1 infection, 1 pseudarthrose puis sténose transitionnelle, 2 AMO et 2 autres sténoses transitionnelles tardives.

56 patients présentaient un dossier clinique et radiologique complet à 3 mois, 1 an et 7 ans (sex-ratio et âge moyen similaire à la série initiale).

Nous retrouvons 84% d'excellents ou bons résultats. Les résultats moyens ou mauvais sont en rapport avec une radiculalgie ou une re-sténose.

95 % des patients présentent une greffe de volume satisfaisant. Il n'est jamais constaté de lyse massive mais une densification et un remodelage de la greffe.

On constate une résorption de plus de 50% du substitut dans 90% des cas à 7 ans contre 30% à 1an. 45% des patients ont une résorption totale du substitut à 7 ans.

7 cas de rupture du matériel sont observés : 5 pseudarthroses, 1 fusion douteuse et 1 fusion probable soit un taux de fusion de 90%.

L'étude à long terme confirme l'intérêt de l'EUROCER 400 dans les APL avec un taux de fusion favorable et une bonne homogénéisation de la greffe.

Les gels de Nanoparticules phosphocalciques :

Dès 2002, C. Schwartz avait utilisé l'OSTIM dans des ostéotomies tibiales de valgisation et observé des consolidations rapides. En 2005, nous avons commencé à utiliser l'OSTIM en chirurgie du rachis et présenté au GECO avec E. Favreul et F. Bresler une série d'arthrodèses rachidiennes lombaires et cervicales avec des résultats préliminaires très encourageants.

Nous avons continué à utiliser l'OSTIM dans les ALIF en parallèle avec l'utilisation de BMP. Elle constitue maintenant la technique de référence dans les arthrodèses postéro-latérales avec ou sans cage intersomatique en association avec les produits de décortication ou de laminectomie passés au Bone-mill°. Si l'impression initiale restait très favorable dans le maniement du produit et les résultats cliniques et radiologiques, il paraissait nécessaire de valider les résultats dans 2 situations : les arthrodèses postéro-latérales où le gel de nanoparticule est utilisé en tant qu'extender et les arthrodèses antérieures qui constituent un modèle idéal car il n'y a pas d'addition d'os spongieux.

Nous avons revu pour le GECO 75 arthrodèses postéro-latérales pour pathologie dégénérative en se limitant à des montages courts et 25 arthrodèses antérieures pour discopathie mono-segmentaire.

Arthrodèses postéro-laterales :

La série se compose de 75 patients avec un recul maximum de 6 ans et un recul minimum d'1 an (recul moyen = 22 mois) : 34 hommes et 41 femmes, âge moyen de 57 ans (31 à 78 ans). Pour des raisons de suivi et d'homogénéité nous n'avons pas retenu les patients opérés pour pathologie tumorale ou traumatique ainsi que les longs montages pour correction de scoliose ou de cyphose. L'étiologie est donc : spondylolisthésis dégénératif = 43, spondylolisthésis avec lyse isthmique = 15, canal lombaire étroit = 10, discopathie = 6, récurrence de hernie = 1. L'arthrodèse a été réalisée sur 1 niveau dans 57 cas, 2 niveaux dans 14 cas et 3 niveaux dans 4 cas. Dans 68 cas il a été associé une arthrodèse intersomatique (PLIF ou TLIF); les cages étaient préchargées avec de l'HAP dans 43 cas ou remplies d'OSTIM dans 25 cas. Les complications précoces comprennent 2 hématomes et 2 infections. 2 patients ont été réopérés pour sténose transitionnelle dans un délai de 2 à 5 ans. Les résultats cliniques retrouvent 89% de bons ou très bons résultats selon la classification de Stauffer et Coventry. Les résultats radiologiques confirment une bonne fusion dans 95% des cas. Aucun patient n'a été réopéré pour pseudarthrose.

Arthrodèses antérieures :

L'arthrodèse antérieure constitue le modèle le plus intéressant pour évaluer un substitut osseux puisqu'il est utilisé seul sans apport d'os in situ. En juin 2007 nous avons présenté à la SFCR de Nantes, une série de 150 patients opérés entre 1998 et 2006 pour discopathie mono-segmentaire avec un recul minimum d'un an et un recul moyen de 4,5 ans. La série comprenait 64 hommes et 76 femmes avec un âge moyen de 41 ans (26 à 64 ans). Il s'agissait dans 102 cas de discopathie primitive et dans 48 cas de discopathie secondaire. Nous avons utilisé des cages vissées dans les 15 premiers cas et une cage impactée pour les 135 cas suivants. La cage a été remplie dans 64 cas par une greffe iliaque, dans 58 cas par un substitut osseux biphasé (EUROCER 400) mélangé à de la moelle osseuse, dans 25 cas par un gel de nanocristaux (OSTIM) et dans 3 cas par une rh-BMP2 (INDUCTOS). 87 % des patients présentaient un résultat bon ou très bon selon les critères de Stauffer et Coventry.

L'OSWESTRY passait de 51% (28-70%) à 16% (0-46%), l'EVA lombaire de 7,8 à 2,4 et l'EVA radiculaire de 5,3 à 2. 92 % des patients étaient satisfaits ou très satisfaits de l'intervention. La série montrait que les substituts osseux avaient des résultats au moins aussi bon que les arthrodèses avec greffe iliaque aussi bien sur le plan clinique que radiologique. La série faisait état de 6 réinterventions pour pseudarthrose dans un délai de 10 à 24 mois.

La revue des 25 patients opérés avec OSTIM montre que la série OSTIM est superposable à la série de référence en terme d'âge 41,5 ans (26 à 61 ans) mais avec un sex-ratio un peu différent (10 hommes et 15 femmes) et un plus grand nombre de discopathies secondaires

(12 vs 13). Les résultats cliniques avec un recul minimum de 4 ans confirment les résultats de 2007. Les radiographies et dans certains cas les scanners avec reconstruction montrent une bonne fusion et aucune pseudarthrose n'est rapportée.

Conclusion

L'utilisation des substituts osseux de synthèse est maintenant largement reconnue même si les publications répondant aux critères de l' "évidence based médecine" restent peu nombreuses. Notre expérience portant sur plus de 1000 arthrodèses nous conforte dans l'idée qu'il n'est plus nécessaire d'utiliser un prélèvement de crête iliaque.

Les substituts osseux de synthèse justifient leur place au coté des ostéo-inducteurs osseux tels que les BMP par un coût qui n'est pas comparable et surtout leur totale innocuité.

Le gel de nanocristaux d'hydroxy-apatite semble actuellement correspondre au matériel idéal car son maniement est extrêmement facile, son utilisation très polyvalente dans tous les types d'arthrodèse rachidienne et son intégration très rapide. Dans les arthrodèses postérieures, il peut s'utiliser seul, mélangé aux produits de décortication ou provenant de la laminectomie et passé au Bone-Mill°, ou éventuellement associé aux granules de céramique en particulier dans les grands montages. Dans les arthrodèses antérieures, il permet de combler la cage intersomatique avec un taux de fusion au moins aussi bon que le spongieux iliaque ou les BMP. Il est également un excellent matériel pour remplir les cages intersomatiques introduites par voie postérieure ou pour augmenter le volume de la greffe intersomatique.

Les règles fondamentales de l'arthrodèse rachidienne restent inchangées. Une technique rigoureuse dans la réalisation de la greffe ainsi qu'une ostéosynthèse solide et stable permet d'obtenir un taux favorable de fusion, condition préalable à un bon résultat Clinique.

Navigation de la trochlée (Amplivision®) :

Nouvelle approche de l'équilibrage de l'appareil extenseur lors de l'implantation d'une prothèse totale de genou. Résultats radiographiques et scannographiques préliminaires à 3 mois.

Docteur PERONNE - Beaumont

Introduction : La navigation de la trochlée a pour principe de déterminer la position médio-latérale et en rotation de l'implant fémoral (lors du planning fémoral), en superposant, à 30, 60 et 90°, la trochlée prothétique sur la trochlée osseuse initiale, obtenue à l'aide du bone morphing. L'objectif est de favoriser l'équilibre de l'appareil extenseur en centrant la trochlée prothétique sous la rotule et en limitant la mise en tension des ailerons rotuliens.

Matériel : Série prospective, continue, de 70 prothèses totales de genou à plateau mobile, SCORE (Amplitude®), naviguées (Amplivision®). Dans cette série, la position médio-latérale et en rotation des implants fémoraux a été systématiquement déterminée à l'aide de la navigation de la trochlée.

Méthode : Analyse radiographique à 3 mois de l'incidence en défilé fémoro-patellaire à 30° et 60° de flexion (% de sub-luxation ; parallélisme rotule/trochlée prothétique ; recherche d'un conflit fémoro-patellaire externe). Mesure sur le scanner post opératoire de l'angle bi-condylien postérieure prothétique.

Résultat : L'application de cette méthode a conduit à une latéralisation moyenne de l'implant fémoral de 3,1mm (0 à 5 mm) par rapport au centre de la métaphyse fémorale distale, et une rotation externe moyenne de 4,9° (0 à 9°) par rapport à la ligne bi-condylienne postérieure. 100% des rotules étaient centrées (aucune sub luxation), 96% étaient parallèles à la trochlée (inférieure à 5°). 3 cas présentaient une inclinaison externe supérieure à 5°, sans conflit fémoro-patellaire externe à 3 mois. L'angle bi-condylien postérieur moyen était de 0,56 ° en RI (max de 4° en RI et 0° en RE). Dans 52% des cas, l'angle bi condylien postérieur était nul.

Discussion : Ces résultats, bien qu'encourageants, doivent être pondérés du fait de l'absence d'évaluation clinique dans cette série. Néanmoins la navigation de la trochlée apparaît être une méthode fiable et reproductible afin de déterminer la position médio-latérale et en rotation de l'implant fémoral selon les critères faisant références actuellement (ligne de Withe'sides ; ligne bi-épicondylienne) et permet une évaluation objective de la mise en tension des ailerons rotuliens.

Conclusion : La navigation de la trochlée apporte une nouvelle approche originale de l'équilibrage de l'appareil extenseur. Elle permet de déterminer, de façon fiable et reproductible, sur des critères objectifs, la position médio-latérale et en rotation de l'implant fémoral et d'évaluation la mise en tension des ailerons rotuliens. Les résultats de cette étude préliminaire, doivent être confirmés par une étude clinique et radiographique avec un plus long recul.

par Michel MERLE

La main de l'homme est l'organe le plus riche par la diversité des tissus qui la compose. Aucune prothèse n'est capable de se substituer à elle.

150 000 fibres nerveuses toutes spécialisées permettent à la main d'être performante dans de nombreux domaines, la main crée, caresse, évalue, pèse, répare.

Le développement de la sensibilité de la main permet à l'aveugle de lire le Braille, mais la main insensible est pilotée par le regard. La main l'œil et le cerveau sont indissociables.

La main blessée est réparée ou reconstruite par techniques microchirurgicales. Les trente dernières années ont été particulièrement riches sur le plan des techniques, des biomatériaux et l'amélioration des traitements immunosuppresseurs a autorisé les premières allogreffes de main.

La main a un pouvoir d'expression sans limite, le langage des mains est riche, son utilisation dans la peinture, la publicité est abondante. Toutes les civilisations et toutes les religions ont développé également son pouvoir symbolique. A travers notre expérience chirurgicale et la compréhension de nos opérés nous vous proposons de faire une synthèse de la complexité de cet organe qu'est la main.

Stéphane Plaweski

Clinique Universitaire de Chirurgie orthopédique et de Traumatologie du sport

CHU de Grenoble

40 000 ligamentoplasties du LCA en France en 2009. Plus de 300 publications internationales par an portant sur ce petit morceau de tissu de 40 mm de longueur, et 8 à 9 mm de section. Pourquoi un tel engouement et une telle effervescence intellectuelle ? Pour de multiples raisons.

Le nombre d'échecs des ligamentoplasties n'est pas négligeable. Le chiffre varie entre 5 et 15 % selon les séries. Qui dit échec, dit retour à la case départ. C'est la particularité essentielle de cette chirurgie qui n'autorise pas un résultat intermédiaire. Il s'agit d'un véritable effet on/off survenant sur un sujet le plus souvent jeune et sportif et dont il est fondamental de conserver le capital méniscal et cartilagineux. Le contrat passé entre le patient et le praticien est un véritable contrat de résultat quasi similaire à celui de la chirurgie esthétique. Même si nos règles juridiques et ordinales n'imposent pas (encore) ce type de contrat, il n'en reste pas moins que le patient est de plus en plus exigeant. Cette épée de Damoclès a deux effets tranchants : l'inflation de procédures judiciaires amenant, dans certains cas, le juge à exiger de l'expert de répondre à la question de savoir si le ligament a été mis dans une bonne position anatomique ! Le deuxième couperet est celui de la sentence sportive. Qui dit chirurgien ligamentaire du genou, dit chirurgien du sportif et souvent du sportif de haut niveau, chirurgien scrutant tous les jours, non pas le JBJS ou l'AJSM mais bien le journal l'Equipe ! afin de savoir si son athlète opéré ne s'est pas blessé à nouveau et ne fait pas la une du journal !.

Les exigences sont donc aussi techniques : l'évolution de ces dernières années a été inflationniste vers des exigences de reproduire l'anatomie du LCA au plus près ainsi que l'isométrie de ses fibres et de respecter sa biomécanique. La navigation a été un outil merveilleux, puisqu'il nous a permis à la fois d'une part d'améliorer et d'augmenter la fiabilité du positionnement du greffon, de définir de véritables guide-lines, et d'autre part d'évaluer la laxité et le comportement de chaque genou opéré. Il a été ainsi développé une véritable chirurgie à la carte de cette chirurgie ligamentaire.

Les détails sont extrêmement subtils, avec des orientations spatiales tridimensionnels du greffon, d'un seul faisceau, de deux faisceaux, d'une reconstruction périphérique associée...

Cette compréhension anatomométrique ligamentaire est nécessaire au chirurgien qui se lance dans une reconstruction du LCA en 2011. De la même façon, en cas d'échec, il devra évaluer

au millimètre près le bon positionnement des anciens tunnels, évaluer la laxité périphérique associée, l'importance du ressaut. Mais comment quantifier ce ressaut ? En 2011, cela reste un test clinique. Quelques articles scientifiques d'équipes avant-gardistes commencent à proposer une évaluation mathématique de ce pivot shift. Egalement, de nouvelles options de recherche sont prises avec les stimulateurs de croissance et les PRP. Certains proposent même une chirurgie en urgence afin de conserver et de profiter de ces facteurs biologiques présents dans l'hémarthrose.

Mais nous reparlerons probablement de tout cela en 2020.

Affaire à suivre !!

Nicolas Pujol, Philippe Beaufils, Philippe Boisrenoult

Service de chirurgie Orthopédique

Hôpital Andre Mignot

177, rue de Versailles

F 78157 Le Chesnay

France

1. Introduction

De nombreuses études ont été publiées depuis l'avènement de l'arthroscopie concernant les réparations méniscales.

Les techniques ont évoluées, allant des réparations à ciel ouvert vers des techniques tout-arthroscopiques utilisant des implants hybrides.

Les résultats et indications ont été bien codifiés.

Toute lésion méniscale verticale traumatique périphérique survenant chez un patient jeune doit faire discuter une réparation, que le genou soit stable ou stabilisé.

2. Résultats cliniques

70 à 90% des réparations méniscales donnent des bons résultats cliniques subjectifs à moyen et long terme. Beaufils et Cassard dans la série rétrospective de la Société française d'arthroscopie en 2003, ont conclu que sur 100 réparations méniscales, 62 patients étaient asymptomatiques, 15 gardaient des douleurs, les 23 autres subissant une méniscectomie. Ils ont retrouvé, en dehors des méniscectomies sur échec, un score IKDC subjectif moyen à 80, une mobilité normale dans 97 % des cas.

3. Echecs= méniscectomie

La méniscectomie doit être considérée comme la traduction de l'échec clinique de la réparation méniscale. Dans une revue de la littérature récente, les taux d'échecs cliniques variaient entre 0 et 43,5 % entre 3 et 79 mois de recul, avec une moyenne de 15 %.

4. Arthrose

En l'absence de série comparative à long terme entre réparation méniscale et méniscectomie, l'effet chondroprotecteur de la réparation méniscale ne peut être affirmé. De nombreux faisceaux d'arguments ainsi qu'un consensus d'experts plaident néanmoins en sa faveur (recommandations de l'HAS en chirurgie méniscale et ligamentaire, 2008).

5. Résultats anatomiques:

Les réparations méniscales arthroscopiques donnent des bons résultats anatomiques, sur genou stable ou stabilisé, pour les 2 ménisques, à moyen terme. Les taux de cicatrisation partielle ou complète sont de l'ordre de 80 à 85%. Ils sont corrélés aux résultats subjectifs.

L'avivement méniscal et son raccourcissement relatif sont des facteurs importants dans les phénomènes de cicatrisation.

On obtient souvent une cicatrisation partielle avec une lésion stable et peu symptomatique dans le temps.

6. Technique

Différentes études ont montré que les fixations méniscales par ancre offrent une stabilité inférieure à la stabilisation par suture. Une fixation par suture dans le plan vertical, sur la hauteur du ménisque, donne la résistance à l'arrachement et à la traction cyclique la plus importante que l'on puisse espérer dans la réparation méniscale.

La littérature ne permet pas de démontrer des résultats cliniques supérieurs selon le type d'implants.

Mais le taux de complications plus important avec les matériels de fixation sans suture (tenue faible, synovite, lésion cartilagineuse, ...), leur moins bonne tenue dans les études biomécaniques cadavériques ou animales, sont des arguments qui ne plaident pas en faveur de ces implants.

L'orientation actuelle se fait vers des implants hybrides (matériel de fixation associé à un fil de suture).

Les complications de type douleurs neuropathiques, qui sont prédominantes dans la chirurgie à ciel ouvert (1ère génération) et la chirurgie nécessitant un abord postérieur (2^{ème} génération), poussent à n'utiliser ces techniques qu'en cas de nécessité.

7. Conclusion

La réparation méniscale, terme qu'il faut préférer à suture méniscale, quelle que soit la technique, permet d'obtenir des résultats cliniques satisfaisants à moyen terme dans 70 à 90 % des cas et un taux de méniscectomie secondaire acceptable (4 à 28 %) à condition de s'adresser à des lésions périphériques en zone rouge-rouge ou rouge-blanc c'est à dire en zone périphérique vascularisée. La réalité de la cicatrisation (83 % de cicatrisation complète ou partielle) a été démontrée dans des études morphologiques.

Dans ce type de lésion périphérique, si un geste chirurgical est indiqué, l'alternative à la réparation est une méniscectomie, totale ou subtotale pour le ou les segments considérés.

Une technique chirurgicale rigoureuse associant avivement arthroscopique approprié, et réparation tout en dedans par implants hybrides de dernière génération doit permettre de préserver le capital méniscal des patients.

Chirurgie : comment reprendre la main ?

Laurent Sedel (APHP Paris)

Nous faisons un beau métier, nous l'aimons, et tentons de le pratiquer le mieux possible.

Et pourtant : les vocations se réduisent, les postes d'interne sont fléchés pour d'autres spécialités, l'âge moyen des collègues en exercice augmente régulièrement et les jeunes en formation ne parviendront pas à remplacer les départs en retraite avant de nombreuses années.

De multiples contraintes pénalisent la vie du chirurgien, financières, protocolaires, administratives.

Les arguments développés sont indiscutables : qu'il s'agisse de réduire le trou de la sécurité sociale, d'assurer une meilleure sécurité pour les patients, d'augmenter la qualité des soins, le chirurgien est un citoyen comme un autre et ne peut manquer d'adhérer à ces arguments.

Et pourtant, toutes ces contraintes ont-elles bien l'effet désiré ?

Ne sont elles pas brandies pour des motivations bien à l'opposé des volontés affichées : rendre plus visible l'action des gouvernants, des agences en charge, des économistes de la santé, pour le plus grand profit en fait de quelques uns : les assureurs, les financiers propriétaires des cliniques privées et bientôt peut-être des meilleurs de nos hôpitaux publics comme cela se fait en Allemagne.

Nous montrerons à partir de quelques exemples comment les nouvelles normes, les protocoles, l'encadrement aboutissent aux effets inverses de ceux désirés et affichés. Augmentation des coûts, sans amélioration de la qualité des soins, augmentation de la judiciarisation qui rend les assureurs, les avocats plus présents dans ce qui pour eux est un marché comme un autre sans améliorer la sécurité ni d'ailleurs la qualité des soins.

Et comment tout ceci nous conduit vers un système à l'américaine qui tout en coûtant beaucoup plus cher que chez nous, n'apporte pas un meilleur service aux patients : 30% d'exclus du système, pour une qualité globalement moindre.

Les contraintes financières pénalisent de plus en plus la pratique normale, vertueuse de cette activité : baisse des tarifs opposables poussant à la généralisation des dépassements d'honoraires, augmentation des primes d'assurance justifiée par une judiciarisation croissante, alors que le nombre d'affaires ne progresse pas en volume. Ce sont les montants des dédommagements qui progressent rendant les assureurs plus visibles.

Dans ce contexte, comment reprendre la main ?

Nous analyserons les éléments de la dépréciation régulière de ce métier, tant à l'hôpital public qu'en clinique privée.

Si nous voulons redonner à ce beau métier la place qu'il devrait occuper, il faut nous ressaisir.

Nous devons communiquer en direction des pouvoirs publics, des personnalités en charge, de la population. Lutter contre les fantasmes de tel ou tel, éthicien, philosophe ou intellectuel qui ne connaît nos métiers qu'à travers les prismes déformants des médias grands publics ou de la communication plus ou moins à charge ou intéressée de tel autre.

Nous devons nous réapproprier l'apprentissage de la chirurgie, et de son environnement pour assurer une réelle sécurité et qualité des soins que le patient qui se confie à nous est en droit d'espérer.



Le Clou Telegraph IV (T4)

Ch. Cuny, D. Dedome, J.B. Gross, M. Irrazi, A. Berrichi, N. Ionescu, L. Galois, D. Mainard.
(Metz et Nancy)

Le clou Telegraph IV est l'évolution du clou Telegraph originel. La différence entre ces deux clous est l'ajout au niveau proximal d'une quatrième vis, toujours auto-stable. Parmi ces 4 vis, deux sont obliques : l'une d'avant en arrière et de dehors en dedans stabilise la tête humérale et la partie toute antérieure du trochiter, l'autre d'arrière en avant et de dehors en dedans stabilise directement le trochiter.

Matériel et Méthode : Ce clou a été utilisé depuis mars 2008 dans deux services Lorrains : le service d'Orthopédie Traumatologie du CHR Metz Bon-Secours, l'autre est le service COT du CHU de Nancy. Au total et jusque décembre 2009, 105 clous T4 ont été étudiés sur une période donc de presque deux ans. La classification AST a été utilisée qui différencie principalement fractures articulaires et extra-articulaires. Les résultats ont été étudiés en évaluant les scores de Constant brut et pondérés, les radiographies et les complications.

Résultats : Les fractures extra-articulaires (à deux et trois fragments) représentaient 71% des cas. Parmi les articulaires, sont distinguées les fractures impactées en valgus (12%), simples, des complexes (16%), désengrenées à gros déplacements. Les résultats ont pu être appréciés avec un recul moyen de 11, 5 mois. Le constant brut s'établit à 61 de 23 à 100. Le pondéré est à 84% de 28 à 134. S'agissant des complications, ont été relevés 6 déplacements secondaires, 5 algodystrophies, 6 nécroses. 8 reprises ont été faites dont 6 déposes simples du matériel (quelquefois, une seule vis), deux réenclouages avec le même matériel. A la révision, une prothèse d'épaule était programmée. Au total 15 (18%) des 84 patients revus présentaient des complications. Les résultats étaient excellents pour les fractures extra-articulaires à deux et trois fragments de même que pour les articulaires impactées en valgus avec extrêmement peu de complications et de reprises chirurgicales. La majorité des complications s'est retrouvée dans les fractures complexes articulaires désengrenées, fortement déplacées (A3). Pour ces dernières les complications étaient au nombre de 9, soit 60% des complications. 63% de ces fractures A3 étaient donc compliquées.

Discussion : L'adjonction de la quatrième vis paraît permettre une meilleure stabilisation des tubérosités et du trochiter en particulier. En témoigne le très faible taux de déplacements secondaires des fractures à trois fragments mais aussi des articulaires impactées en valgus. Les résultats sont remarquables chez ces dernières : aucune complication, aucune nécrose. Les résultats sont mauvais dans les fractures articulaires fortement déplacées à quatre fragments (A3) où l'indication logique reste le remplacement prothétique et tout spécialement chez les personnes âgées.

Christian Delaunay

Président de la SFHG

Coordinateur du registre des PTH de la SoFCOT

Introduction

Le Registre des PTH de la SoFCOT est né en 2006, mais moins de 2% seulement des PTH effectuées dans l'hexagone y sont actuellement inscrites (6 623 inscriptions). Sur 157 établissements enregistrés, 47 seulement ont envoyé au moins un formulaire, et seulement 15 d'entre eux plus de 100 formulaires.

Méthode

Les conditions d'accès et les modalités d'inscriptions, exclusivement par internet, en sont pourtant simples :

1. Création d'un formulaire patient et identification du registre (3 items, 1 minute)
 2. Implémentation du questionnaire patient (10 items, moins de 1 minute)
 3. Inscription des composants (de 2 à 3 minutes). Cette fonction, la plus achevée du registre, permet d'identifier très précisément les composants implantés.
- Il est conseillé d'implémenter le registre au fur et à mesure des interventions.

Résultats

De mars 2006 à septembre 2010, 5 806 PTH primaires et 817 interventions de reprise ont été inscrites au registre.

Les PTH primaires ont été implantées chez 56% de femmes, à un âge moyen de 71 ans, pour coxarthrose (74,3%), L'abord a été postéro-externe dans 50,3%. Les cimenteurs ont utilisé un ciment chargé en antibiotique dans 89,5% des cas. Le calibre était dominé par le 28mm (47,2%) et un couple dur-dur a été utilisé dans 35% des cas,

Les reprises ont été pratiquées à un âge moyen de 71 ans chez 61% de femmes, essentiellement pour descellement aseptique (54,8%) et luxation (13,7%). Elles n'ont été complètes que dans la moitié des cas et les implants révisés étaient pour 45% cimentés, 36,6% tout sans ciment et 15,6% à fixation hybride. 83,3% des couples révisés comportaient du polyéthylène conventionnel. Le mode de fixation des implants de révision a été bien équilibré (52% de cimentage, avec anneau de soutien dans la moitié des cas).

Discussion


De mars 2006 à septembre 2010, la charge révisionnelle globale a été de 12,9%. Le registre a été conçu pour permettre de calculer automatiquement le taux de révision brut et la charge révisionnelle de chaque implant ou famille d'implants.

Les données appartiennent exclusivement à la SoFCOT qui en assure seule la charge financière. Enfin, la SoFCOT collabore étroitement avec le registre européen des prothèses de hanche (EAR) avec lequel a été signé un contrat de partenariat.

Conclusion

A ce jour, la modernité et la simplicité de ce registre (13 items et 2 à 4 codes barre par inscription) devraient influencer en sa faveur. Il ne reste qu'à convaincre les orthopédistes français à y adhérer, car ce n'est que sur la qualité de sa représentativité qu'il sera jugé !

<http://pth.sofcot.fr>



Tige fémorale avec ou sans ciment, dans les prothèses intermédiaires pour les fractures du col fémoral

JL Rouvillain, C Zekhnini, E Garron, W Daoud,

Y Cotonea, O Labrada- Blanco

CHU de Fort de France

Introduction :

L'hémiarthroplastie constitue le traitement le plus utilisé, dans le traitement des fractures déplacées du col fémoral chez l'adulte. Certaines publications montrent la supériorité des tiges sans ciment, mais souvent comparées avec des prothèses anciennes type Thompson. Le taux de mortalité est augmenté, dans certaines études, en cas d'utilisation de tige cimentée. Les quelques études comparant les hémiarthroplasties avec tige cimentée ou sans ciment, utilisent des tiges différentes. Nous avons donc décidé de comparer les résultats précoces de l'utilisation d'une même tige Thira cimenté ou à revêtement hydroxyapatite.

Matériel et méthodes

Il s'agit une étude prospective randomisée, réalisée au CHU de Fort de France entre juin 2007 et mai 2010. Soixante patients avec une fracture déplacée du col fémoral, ont été inclus.

Ont été exclu les patients, qui présentaient des antécédents d'arthropathie de la hanche, les patients invalides, les patients qui présentaient des douleurs de hanches avant la fracture, les fractures pathologiques et les patients qui avaient des contre indications à l'anesthésie.

Le choix de l'implant a été effectué par tirage au sort. La tige Thira (FH), avec ou sans ciment, était implantée avec une cupule mobile SEM, polyéthylène, avec une tête 26 en métal.

Le même type de ciment a été utilisé à la seringue dans tous les cas (palacos genta). L'anesthésie générale a été réalisée dans 24 cas, et la rachianesthésie dans 36 cas.

Toutes les arthroplasties ont été effectuées par voie de Hardinge. Une antibioprofylaxie systématique (2g de céfazoline), a été faite à l'induction, ainsi qu'une prophylaxie antithrombotique, en post opératoire immédiat (Lovenox).

Tous les patients ont eu le même protocole de rééducation en post opératoire.

Tous les patients ont été revus à 1mois, 4 mois et 1 an, avec des radiographies de contrôle.

L'évaluation du résultat fonctionnel a été effectuée en utilisant le score de Harris. Aucun patient n'a été perdu de vue

Résultats :

Nos résultats ont été évalués avec un recul moyen de 13 mois (3-24)

Dans notre série, il y avait 26 hommes et 34 femmes, avec un âge moyen de 72 ans (68-93).

La durée de l'intervention était plus courte dans le groupe non cimenté avec une différence moyenne de 12,6 min.

Il n'y avait pas de différence dans la durée d'hospitalisation.

Pour le score fonctionnel de Harris, il y avait une nette amélioration à 4 mois et au final, par contre il n'y avait pas de différence significative dans les deux groupes.

Il y a eu 4 fractures per-opératoires dans le groupe des prothèses non cimentées (13,3%), et aucune chez les patients qui ont eu une prothèse cimentée. Ces fractures ont toutes nécessité un cerclage en per-opératoire, et n'ont pas eu d'impact sur le résultat fonctionnel final. Ces patients ont eu le même protocole de rééducation, sauf un, chez qui la marche avec appui total, a été différée d'un mois.

Nous avons eu une infection profonde, un mois après l'intervention, chez un patient ayant eu une prothèse cimentée. Il a nécessité une reprise chirurgicale pour un lavage, et a bien évolué par la suite. Une infection profonde chez un patient de 80 ans, qui avait eu une prothèse non cimentée a fini en résection tête et col. Et deux infections superficielles chez deux patients avec des tiges non cimentées, n'ont pas nécessité de reprise chirurgicale.

Il y a eu 2 luxations avec enfoncement de la tige fémorale non cimentée un mois après l'intervention.

Nous n'avons eu aucune complication en rapport avec le ciment.

Discussion :

Toutes les études s'accordent sur la durée de l'intervention plus longue dans la série des prothèses cimentées, avec une différence moyenne de 12,6 minutes.

Par contre, les résultats fonctionnels et la qualité de vie à court et à moyen terme après l'opération, ainsi que la mortalité et la morbidité post-opératoires ne montrent pas de différence significative.

Pourtant des complications liées au cimentage ont été décrites dans les études anciennes. Elles étaient souvent dues à des perturbations cardio-pulmonaires, plus fréquentes dans les fractures, que dans les arthroplasties programmées pour coxarthrose. Dans cette série, il n'y a

eu aucune complication liée au cimentage. Une étude récente a calculé qu'il faudrait une étude comparative sur plus de mille patients pour avoir un résultat pouvant être significatif.

Le score de Harris était, lui aussi, comparable dans les deux groupes.

L'impact sur la douleur est rapporté dans certaines séries de la littérature, avec moins de douleur, et avec de meilleures mobilités en cas de cimentage.

Les études comparant l'utilisation de la prothèse de Moore avec ou sans ciment, démontrent la supériorité de l'utilisation de la prothèse de Moore cimenté, sur la douleur. Mais les études comparatives utilisant des prothèses récentes ne montrent pas de différence significative sur tous les paramètres autre que la durée d'intervention.

Le ciment utilisé était le palacos genta, il n'y a aucune étude qui démontre la supériorité d'un type de ciment par rapport à un autre, dans les prothèses intermédiaires.

La voie d'abord postérieure peut entraîner un taux de luxation plus important que dans les voies antérieures de type Hardinge comme dans notre série où il n'existe que 2 luxations après enfoncement de la tige non cimentée, et aucune dans les tiges cimentées.

Nous avons eu un taux élevé de fractures per-opératoires dans la série des prothèses non cimentées (13%), et aucune fracture dans l'autre série avec ciment. Nous utilisons maintenant un davier sur le fémur proximal au moment de la préparation du fût fémoral, et un bon relâchement au moment de la réduction.

Conclusion

Compte tenu du risque important de fracture iatrogène, et d'enfoncement secondaire nous préconisons l'utilisation de tiges cimentées, chez les patients très ostéoporotiques. Dans les autres cas, l'utilisation de tiges à revêtement hydroxapatite constitue une bonne alternative.

Correlation Between Wear and Position, Resistance to Dislocation and Reproducibility of Cup Position for 800 Atlas Cups with a maximum 10 Year Follow-up.

Mr D.J.Woodnutt, Mr M.M.Mullins

Morrison Hospital, Swansea, Wales.

The cup orientation for both anteversion and inclination together with the estimated trans-joint force vector were calculated to give a Peak Load Factor for 480 Atlas cups in 426 patients. Linear and Volumetric wear was calculated and found to correlate highly with the Peak Load Factor. Variation in cup position was calculated and compared with Surgeon Implantation Experience. Overall Wear for Atlas Cup was found to be low (<0.1mm per year) in >90% of patients and evidence for significant lysis found in only one patient at 9 years. The revision rate for dislocation was found to be 0.7% in 560 Primary Arthroplasty Cups and was significantly lower when matched for surgeon, age and sex than a similar flexible cup (1.5%). The learning curve for obtaining the ideal cup position was short for the two surgeons analysed (20.1° at year 1 to 8.2° at > year 1 for inclination and 10.2° at year 1 to 5.4° > year 1 for anteversion). We conclude that the Atlas Cup has excellent durability, resistance to dislocation and easily obtained acceptable positioning.

Philippe Chiron, CHU Rangueil Toulouse France

descorthopedie@free.fr

La chirurgie minimale invasive permet théoriquement de préserver les éléments sains, de diminuer la douleur post-opératoire ainsi que le saignement, de faciliter un geste chirurgical secondaire. Même si son apport n'est pas spectaculaire dans le cadre de la chirurgie prothétique, il est cependant réel [1-3].

Il est tout à fait possible de proposer des gestes chirurgicaux de chirurgie conservatrice de la hanche, par voie minimale invasive, qui permettront une réhabilitation plus rapide proche de celle d'une arthroplastie et laisseront la porte ouverte à une arthroplastie dans de bonnes conditions, sans déformation des segments articulaires, ni perte de substance osseuse.

L'arthroscopie de hanche

(http://srvsofcot.sofcot.com.fr/Apcort/conf/01_78/art03/art03_fs.htm): est bien entendu un geste par voie minimale invasive.

Sur le plan technique, il convient de s'intéresser à la manière de décoapter sans risque l'articulation de la hanche. Il convient de s'intéresser au mécanisme de compression du nerf pudendal pour en prévenir le risque. Il est possible d'utiliser du matériel d'arthroscopie usuel. Cependant l'utilisation d'un arthroscope à instrumentation axiale que nous avons mis au point [4] facilite grandement ce geste opératoire. Les gestes intra-articulaires peuvent être réalisés grâce à des instruments mécaniques (biopsie) ou un laser ou une fibre à radio fréquence (résection, coagulation). L'arthroscopie de hanche peut ainsi apporter les mêmes services que dans les autres articulations, diagnostics de pathologies diverses qui n'ont pas fait leur preuve grâce à la vue macroscopique, mise en culture et biopsies, traitement d'une infection, de corps étrangers de tous types ostéochondraux, chondromatose, et traitement d'une pathologie du labrum primitive ou secondaire à un conflit fémoro-acétabulaire antérieur [5]. Il faut cependant être conscient que la chirurgie du conflit fémoro-acétabulaire antérieur par arthroscopie qui est actuellement très à la mode, est un geste difficile qui n'est pas réservé à ceux qui débutent dans l'arthroscopie de hanche.

Traitement du conflit fémoro acétabulaire antérieur par voie antérolatérale : la réalisation d'une voie d'abord minimale invasive antéro-latérale qui ne nécessite pas l'utilisation d'une table orthopédique permet d'aborder la face antérieure du col, sa face supérieure, sa face inférieure ainsi que toute la paroi antérieure et antéro-supérieure de l'acétabulum. L'intervention reste minimale invasive puisqu'il n'y a aucune lésion musculaire, la capsule peut être conservée, re-suturée, ce qui n'est pas le cas sous arthroscopie. Le geste chirurgical peut être complet avec réinsertion du labrum si l'on juge

que c'est nécessaire et contrôle parfait sans amplificateur de brillance de la profondeur de la résection et de son étendue. Enfin, une intervention de ce type après une courte courbe d'apprentissage est à la portée de tout chirurgien orthopédiste. [6]

La tréphine de Ficat : Biopsie , prélèvement, comblement.

Il est souvent nécessaire de réaliser des biopsies dans la région de la hanche pour des dystrophies ou des tumeurs osseuses. Il est possible de réaliser ces biopsies en percutané grâce à une tréphine mise au point par Ficat, de 8 millimètres qui permet d'apporter à l'anatomo-pathologiste une quantité de tissus suffisante à un examen de qualité.

Cette même tréphine permet de faire des prises de carottes d'os spongieux, en différents sites de préférence l'os iliaque afin de réaliser des autogreffes. La rançon cicatricielle est faible, les parois iliaques conservées, le saignement négligeable ; une perte de substance de 8mm peut se combler spontanément [7].

Il est possible toujours avec la tréphine de faire un comblement d'une perte de substance osseuse cavitaire en percutané avec une autogreffe, allogreffe ou substitut osseux.

Le forage de la hanche [8]

Le traitement conservateur dans le cadre de l'ostéonécrose de la hanche reste controversé. La technique du péroné vascularisé semble donner des résultats relativement satisfaisant lorsque l'étendue de la nécrose est inférieure à 50%. Cependant il s'agit d'une technique complexe qui, même dans des mains expertes, est longue et contraignante. La réalisation d'un forage de la hanche avec adjonction d'os spongieux, de moëlle, de cellules triées voire de BMp ou l'injection de cellules de moëlle triées donne des résultats équivalents sinon supérieur et reste à la portée de tout chirurgien. Cette technique peut bien entendu être réalisée également en percutané. Dans tous les cas, elle ne modifie pas les amplitudes articulaires ni la forme de l'extrémité supérieure du fémur tel que pourrait le faire l'ostéotomie. Elle laisse la porte ouverte à une arthroplastie de première intention.

La butée de hanche par voie minimale invasive [9]

Lorsqu'il existe une dysplasie de hanche centrée avec bien sûr présence de couverture cotyloïdienne, la réalisation d'une triple ostéotomie reste une intervention complexe qui est grevée de nombreuses complications et dont les résultats à long terme sont globalement décevants [10, 11]. La butée de hanche largement utilisée dans les années 60 a montré, à plus de vingt ans de recul, que les résultats étaient satisfaisants avec peu de complication même lorsqu'il existait une arthrose déjà assez évoluée pour que la hanche soit centrée. Nous avons modernisé cette intervention en proposant une voie inter-musculaire entre les fessiers et le tenseur du fascialata qui permet de simplifier les suites opératoires avec un temps d'hospitalisation court, absence de rééducation et des résultats satisfaisants qui sont confirmés par une série de 75 cas suivis à trois ans de recul minimum et sept ans de recul moyen.

La hanche est habituellement abordée en arrière du grand trochanter, en avant du grand trochanter, à travers le grand trochanter après trochantérotomie mais rarement par voie médiale. Une voie a été décrite par Ludloff (1908) voici plus d'une centaine d'années mais elle a été mal précisée avec aucune série réelle. Cette voie a été reprise par Ferguson (1954). Dans tous les cas, il s'agit d'une voie interadducteurs dont il est mal précisé s'il vaut mieux passer en avant du long et du court adducteur et en arrière du pectiné (Ludloff) ou en arrière du long et du court adducteur et en avant du grand adducteur (Ferguson) .

Une étude anatomique a montré que non seulement ces voies d'abord étaient peu expansives avec une vue limitée sur l'articulation mais surtout elle faisait courir des risques au nerf obturateur. Nous décrivons une voie d'abord en avant des adducteurs passant dans la gaine des adducteurs mais en avant du long, du court et du pectiné qui ont une gaine commune. L'abord osseux se fait en dedans du fémur au dessus du petit trochanter, en arrière du tendon du psoas sur une hanche en flexion rotation externe. La vue est excellente sur toute la partie inférieure du col, la partie inférieure de la tête mais également sur la partie supérieure et antérieure de l'acétabulum. Il est ainsi possible par cette voie de traiter des pathologies diverses allant de tumeur à des séquelles de luxation - fracture de la tête fémorale, les corps étrangers à type de chondromatose et surtout de traiter des hanches douloureuses prothésées ou non jusqu'ici « étiquetées » conflit du psoas et qui en réalité se révèlent être des capsulites rétractiles le plus souvent.

Le resurfaçage de la hanche

<http://www.descorthopedie.org/travaux/chironresurfacage.pdf>

Le resurfaçage de la hanche est une forme de chirurgie conservatrice bien qu'il s'agisse d'une arthroplastie, elle conserve en tous cas le capital osseux. Elle peut être réalisée par voie minimale invasive, antéro-latérale à condition que le positionnement de la cupule soit guidé par une broche positionnée avant la luxation de la hanche. En effet pour utiliser le système de visée habituel, il faut bien exposer le col, ce qui nécessite une voie d'abord plus large et une plus forte dévascularisation.

Les résultats d'une série de resurfaçages de la hanche par voie minimale invasive seront rapportés à propos d'une série de 86 cas avec trois ans de recul minimum.

1. Laffosse, J.M., et al., Anterolateral mini-invasive versus posterior mini-invasive approach for primary total hip replacement. Comparison of exposure and implant positioning. Arch Orthop Trauma Surg, 2008. **128**(4): p. 363-9.
2. Laffosse, J.M., et al., Learning curve for a modified Watson-Jones minimally invasive approach in primary total hip replacement: analysis of complications and early results versus the standard-incision posterior approach. Acta Orthop Belg, 2006. **72**(6): p. 693-701.

3. Laffosse, J.M., et al., Prospective and comparative study of the anterolateral mini-invasive approach versus minimally invasive posterior approach for primary total hip replacement. *Early results. Int Orthop*, 2007. **31**(5): p. 597-603.
4. Chiron. P, L.J., M, L'arthroscope à instrumentation axiale
Axial instrumented arthroscopy. *Revue de Chirurgie Orthopédique et Traumatologique*, décembre 2006. **Vol 92, N° S8** p. P. 76.
5. P. Chiron, J.-M.L., S. Faraz (Toulouse), Chirurgie arthroscopique des ruptures isolées du labrum acétabulaire : une série de 50 cas à 5 ans de recul minimum
Arthroscopic surgery for isolated ruptures of the acetabular labrum: 50 cases with at least 5 years follow- up. *Revue de Chirurgie Orthopédique et Traumatologique*, 2006. **Vol 92, N° S8** -: p. pp. 77-78.
6. Chiron.P , L.J.M., Les lésions du labrum de la hanche : signes, imagerie, traitement
Tears of hip labrum: Diagnostic and treatment
. *Revue du Rhumatisme* 2009. **76** p. 202–207.
7. Chiron, P., [Focus on allografts and bone substitutes. Round table discussion of the Study Group of Bone Tissue Substitutes 1997]. *Rev Chir Orthop Reparatrice Appar Mot*, 1998. **84 Suppl 1**: p. 35-63.
8. P. Chiron, F.L.P., Résultats du forage et autogreffe spongieuse iliaque dans le traitement de l'ostéonécrose non traumatique de la tête fémorale : à propos de 66 cas. *Revue de Chirurgie Orthopédique et Traumatologique*, 2007
. **Volume 93**, (numéro S9071): p. pages 135-136
9. Chiron, P., J.M. Laffosse, and N. Bonneville, Shelf arthroplasty by minimal invasive surgery: technique and results of 76 cases. *Hip Int*, 2007. **17 Suppl 5**: p. 72-82.
10. Nozawa, M., et al., Rotational acetabular osteotomy for secondary osteoarthritis after surgery for developmental dysplasia of the hip. *HSS J*, 2009. **5**(2): p. 137-42.
11. Nordin, J.Y., et al., [Hip controversies]. *Rev Chir Orthop Reparatrice Appar Mot*, 2008. **94 Suppl**(6): p. S200-10.

Couples métal-métal : de bonnes solutions pour les patients jeunes et actifs ?

Christian Delaunay

Clinique de l'Yvette, 67 route de Corbeil, 91160, Longjumeau

Introduction

Survies de la "LFA Gold Standard" chez les patients de moins de 50 ans chute de 1% annuellement, de 95,6% à 10 ans (SFHG 2004) à 60% à 30 ans (Keener et al, JBJS-2003). Lors du symposium SFHG-2004 consacré aux PTH des < 50 ans, les taux de révision les plus bas étaient notés dans les 2 séries au plus fort niveau d'activité avec couples dur-dur (AA ou MM) étaient donc recommandables pour les patients jeunes & actifs (RCO 2005). Or, la survie des PTH à couples alumine Ostéal 32mm chez les patients de moins de 50 ans qui était de 90% à 10 ans (symposium SoFCOT 1997) se maintenait à 90,4% à 14 ans avec un taux de fracture de 2,2 /1000 (symposium SFHG 2004) et chutait à 80,1% à 15 ans chez les patients de moins de 40 ans (Bizot et al, CORR-2003).

Retour d'expérience sur le couple MM Metasul 28mm à moyen terme

l'ostéolyse des PTH MM conventionnelles existe et peut prendre des aspects variables selon la fixation : cimentée, elle se manifeste plutôt par des liserés acétabulaires globaux et évolutifs (11 à 31%) ; hybrides ou sans ciment, plutôt à type de lésions cavitaires (0 à 4%, grand trochanter, zone 7 fémorale) qui ont pour étiologie des lésions de type ALVAL, des problèmes de conflit ou d'incompatibilité d'implants. « Wear is a function of use, not time » (Schmalzeried et al, CORR-2000), la surveillance du couple Metasul 28mm avec PTH non cimentées conventionnelles absence de relation entre l'usure, l'élévation des ions métalliques circulant et le niveau d'activité, cliniquement (Delaunay, JA-19, 2004) et par étude comparative avec "pedometer" (Heisel et al, JBJS-2005). La survie des PTH Metasul-28mm chez les patients de moins de 50 ans était de 100% à 7ans (Kim et al, JBJS-A86, 2004) et à 10 ans pour le descellement aseptique (Delaunay et al, CORR-2007). Ces 2 études concernaient des PTH laires non cimentées avec compatibilité parfaite des implants (Zimmer). Enfin, lors du symposium SoFCOT-2007 consacré aux PTH à < 30 ans survie des PTH non cimentées à couple Metasul 28mm était supérieure à celle des PTH AA, elle-même supérieure à celle des PTH à couple PE, si bien qu'en 2007, le couples Metasul 28mm était toujours recommandable pour les patients jeunes & actifs. **Réserves concernant les couples de frottement métalliques**

Elles concernent essentiellement la production des ions métalliques et les conséquences potentielles à long terme, en particulier chez les sujets jeunes qui sont plus actifs, vont vivre plus longtemps, vont user plus leurs implants et vont subir l'élévation des ions métalliques jusqu'à leur fin de vie. Les débris d'usure métalliques détériorent les chromosomes en fonction de la dose (Daley et al JBJS 2003) et les implications à long terme chez les femmes en âge de procréer sont inconnues (passage de la barrière placentaire ? effet tératogène ?...)

Faut-il aller vers les grands calibres chez les sujets jeunes ?

Le resurfaçage est lui aussi susceptible de générer de l'ostéolyse, avec des aspects très variables selon les implants, les auteurs et les reculs : BHR™, aucune ostéolyse (Treacy R 2005) ; lyse col 14.5%, 0 liseré au cotyle (Heilpern G 2008), liseré cotyle 8,2% (Steffen RT 2008) ; Conserve +™, Lyse col 2,8% (Amstutz H 2008). En fait, les résultats des resurfaçages M-Mans la population générale sont décevants, avec des survies de 83.3% avec le BHR™ (McMinn, AAOS 2007), 88% à 10 ans avec le Conserve+™ (Amstutz, JBJS-2010) et de 89% à 9 ans dans le registre suédois 2009, tous implants confondus. A présent, le resurfaçage M-M ne peut pas être recommandé dans la population générale et la coxarthrose live de l'homme robuste représente la meilleure indication (< 50% des arthroplasties chez les patients de moins de 50 ans)es résultats du resurfaçage chez le jeune &/ou actif, le BHR™ annonçait 99,8% de survie à 6 ans chez < 55 ans & Cox live (Daniel, McMinn et al., 2004) et le Conserve+™ 94% de survie à 5 ans chez < 50 ans (Amstutz et al., CORR 2007). La production des ions métalliques semble fonction de la taille des implants, le risque se majorant pour les petites tailles donc pour les femmes. Les PTH à grands diamètres M-M présentent d'apparents avantages : implantation plus facile que le resurfaçage, pas de risque de fracture du col, excellent secteur de mobilité et faible taux de luxation (1,8%, post trauma, Mertil et al. RCO 2009) mais il est encore trop tôt pour savoir si les avantages cliniques des gros diamètres contrebalanceront leurs risques théoriques.

Quoiqu'il en soit, l'ostéolyse des couples MM reste liée à la production de débris excédant la tolérance biologique : en cas de malposition des implants ("edge loading", subluxeation et accrochage) ; de "clamping" de la tête si déformation de la cupule acétabulaire ; voire d'un mauvais jumelage d'implant (tête CoCr standard avec MM, tête non adaptée au cône de la tige). Chaque implant MM présente des propriétés tribologiques différentes qui doivent être évaluées in vivo avant une large diffusion et ne pas oublier qu'il existe d'autres sources importantes d'ions métalliques en dehors de l'usure en frottement (corrosion de surface).

Notre expérience avec le Metasul 28mm sur PTH conventionnelle non cimentée

1ère publication chez les patients de moins de 50 ans (CORR 2008, données 2007) et mise à jour des données 3 ans plus tard concernant 73 patients (10 bilatéraux) 60 hommes / 13 femmes d'âge moyen 40,7 ans (23 à 49 ans, 3F < 40 ans), en grande majorité Charnley A et B (70 patients) et bien actifs (Devane 4 & 5, 59 p, 80%). Les implants non cimentés associaient une tige droite corindonnée en TiAlNb Alloclassic-SL à une cupule non cimentée en alliage de titane (59 hémisphériques « press-fit » et 24 filetés). 5 Complications sont survenues : 1 fracture partielle du grand trochanter ; 1 luxation tardive ; 1 infection profonde et 2 conflits du psoas.

Au recul moyen de 10,1 ans (49-166 mois), les scores cliniques en PMA moyen passait de 11,1 (6-15) en pré-opératoire à 17,4 (14-18) au dernier recul, soit excellent à bon dans 97,6% (n = 81) et passables et mauvais dans 2,4% (n = 2).

5 réopérations ont été nécessaires : 3 sans révision d'implant pour douleur (1 ablation de nœuds trochantériens et 2 ténotomies du psoas pour conflit antérieur) et 2 avec révision d'un implant (tout échange ou ablation d'un quelconque composant prothétique) pour 1 sepsis hémotogène tardif (5 ans) et 1 ostéolyse péri-acétabulaire. A 10 ans, 33 PTH étaient encore « à risque », 4 patients étaient décédés (2 cirrhoses éthyliques décompensées, 1 suicide, 1 cancer pulmonaire). Les survies à 10 ans étaient pour l'événement : 1) réintervention quelle que soit la cause (5) 92,6% (IC, 78,6 - 97,7%) ; 2) révision du couple Metasul quelle que soit la cause (2), 96,7% (IC, 84,5 – 99,4%) ; et 3) révision de la PTH pour descellement aseptique (0), 100% (IC, 90 -100%).

Conclusions

Dans l'état actuel de notre expérience de 13 ans de PTH conventionnelles non cimentées Metasul 28mm en arthroplastie primaire, avec aucune usure détectable, 1 seule ostéolyse à débris de PE, aucun descellement aseptique, 1 BB en bonne santé et aucun problème hématopoïétique, et malgré un recul moyen de 10,1 ans encore faible compte tenu de l'espérance de vie > 30 ans de nos 70 patients, le couple Metasul avec fixation acétabulaire non cimentée reste prometteur chez les sujets jeunes et actifs.

Les conditions du succès sont les suivantes : un alliage de CrCo à haute [C], éviter le cimentage acétabulaire direct (où armature conseillée), un cône parfaitement adapté, des billes sans jupe, un col mince et une bonne orientation des implants (navigation ?).

Comment prévenir les luxations dans les PTH et reprises de PTH ?

C SCHWARTZ (Colmar)

I / Introduction

Le but du travail est de voir si certains facteurs peuvent influencer le taux bien connu des luxations après PTH et encore bien plus élevé de luxation dans les reprises de PTH .

II / Matériels et Méthodes

Un seul opérateur, toujours une voie d'abord postéro externe de Moore pour les reprise, un abord postéro-externe mini-invasif pour les PTH de première intention.

Série continue de 211 PTH de juillet 2009 à juillet 2010 dont 49 femmes de plus de 75 ans et 44 hommes de plus de 70 ans, ces deux groupes ayant de principe un cotyle à double mobilité.

Série continue de 165 reprises de PTH de janvier 2003 à juillet 2009 ;2/3 de femmes, 1/3 d'hommes ; âge moyen 73 ans ; 24 % de re-reprises (2 à 4) Comblement des pertes de substance osseuse par des substituts osseux de synthèse. 51 cotyles conventionnels ; 114 cotyles dit à double mobilité.

III / Résultats

PTH de première intention 3 luxations dont 1 dans le groupe à double mobilité.

Reprise de PTH : Cotyles conventionnels : 17.6 % de luxation ;.Cotyles à doubles mobilité : 3.3 % de luxation .

IV / Conclusion

Au vu de nos résultats comparables à ceux de la littérature, il est indiscutable que tant dans les PTH dites à risque ((âge, terrain neurologique...)) que dans les reprises de PTH, le cotyle à double mobilité permet de diminuer le taux habituel des luxations.

Professeur Pierre KEHR - Strasbourg

C'est en novembre 1976 au Congrès de la S.O.F.C.O.T. dans la réception de l'Hôtel PLM Saint-Jacques (actuel Marriott Rive Gauche) que Thierry HERMANN et Roland PETIT m'ont demandé de participer à la création d'une association de chirurgiens orthopédistes qui aura pour nom Groupe d'Etude pour la Chirurgie Ostéo-articulaire, avec comme sigle l'acronyme « GECO ». J'acceptai avec enthousiasme.

Après une réunion préparatoire dans une salle des Etablissements Fournitures Hospitalières (FH) à Heimsbrunn pendant laquelle Patrick GRUMILLIER nous exposa son brillant travail de Thèse sur les fractures de l'extrémité distale du radius, l'association vit le jour avec signature des statuts dans un salon de l'Aubette à Strasbourg. Plus de quinze ans avant que ne soit votée la Loi « Kouchner » régissant de façon très stricte les relations entre l'Industrie et les médecins, la relation FH – GECO était régie de manière exemplaire. En effet, FH acceptait de nous sponsoriser avec toute liberté scientifique et ne demandait en échange que d'être le seul intervenant industriel. Ce contrat a perduré jusqu'à ce jour et constitue l'ossature du succès national et international du GECO.

La première réunion élargie se tint en janvier 1977 dans l'Hôtel Sunstar à Grindelwald. Outre les 15 fondateurs, nous avons réuni une trentaine de chirurgiens. De quoi avons-nous parlé ? Il s'agissait au départ de partager des dossiers en étude rétrospective. Je crois me souvenir que la dysplasie de hanche et les fractures du radius distal avaient fait l'objet des deux premières tables rondes. C'est fébrilement que nous triions et classions nos diapositives, et même en fabriquions encore en extremis durant la nuit précédant la table ronde. Et puis il y avait le Professeur MITTELMEIER, inventeur du système OSTEO de plaques auto-compressives grâce à des trous obliques dans lesquels coulissait la tête des vis. FH représentait ce matériel fabriqué en Suisse à l'époque. Jean-Pierre VIERLING et moi devions traduire les longues phrases allemandes du Herr Professor, dont Jean BERGER savait avec humour reproduire les intonations prussiennes.

En 1979, premier GECO à ARC 1800, suivi de trois autres ; puis 4 années à COURCHEVEL, pour revenir à ARC 1800 en 1987 et s'y ancrer dès lors définitivement.

Quels sont les ingrédients du succès du GECO ?

- Cette liaison particulière si féconde avec FH et la liberté totale qu'elle donne au GECO pour organiser ses tables rondes
- Le dynamisme du Comité Permanent (Fondateurs et Titulaires) qui perdure malgré les départs de la plupart des anciens : le creuset fonctionne à merveille
- La méticuleuse préparation de chaque réunion élargie pendant l'année qui précède grâce à plusieurs réunions de bureau et une ou deux réunions du Comité Permanent
- L'invitation et ce dès le début, de conférenciers renommés à chaque réunion
- La création de Groupes surspécialisés pour tenir compte de l'évolution de l'Orthopédie et de la Traumatologie ; ils sont actuellement au nombre de six : FUTURA (PTH), AGREG (PTG) GRAAL (Ligaments du genou), TALUS (Pied), VENUS (Epaule et membre supérieur), PROBIOMATERIA et un groupe de TRAUMA est en cours de constitution. Depuis quatre ans, un FIL ROUGE permet lors de la réunion élargie, de faire participer tous ou sinon une majorité de groupes au sujet défini. Chaque groupe organise de plus des réunions et cours tout au long de l'année, mais en « plaine ».
- La conjonction travail scientifique et ski, voulue dès le départ par Thierry HERMANN, qui permet de réunir en unité de lieu et de temps les participants dans une ambiance décontractée (en pullover), facilitant les échanges informels et les discussions, tout en stimulant les esprits par la pratique d'un sport enthousiasmant.
- Last but not least, par la publication des travaux du GECO, d'abord sous forme de rapports imprimés, puis par la participation, comme co-fondateur de la Revue EJOST éditée chez Springer France, devenue une revue internationale en langue anglaise, référencée dans SCOPUS, dans l'Impact Factor et sur le point d'être dans MEDLINE. GECO a également publié plusieurs livres chez SPRINGER.

35 ans déjà ! Longue vie au GECO pour les 35 prochaines années !

Professor Pierre KEHR - Strasbourg

It is in November 1976 with the Congress of the S.O.F.C.O.T in the reception of the Hotel PLM Saint-Jacques (current Marriott Rive Gauche) which Thierry HERMANN and PETIT Roland required of me to take part in the creation of an association of orthopedic surgeons which will have as a name Groupe Study for the Osteo-articular Surgery, with like French initials acronym "GECO". I accepted with enthusiasm.

After a preparatory meeting in a room of Fournitures Hospitalières (FH) in Heimsbrunn during which Patrick GRUMILLIER exposed us his brilliance work of Thesis on the fractures of the distal end of the radius, association was born with signature of the statutes in a living room of the restaurant Aubette in Strasbourg. More than fifteen years before the Law "Kouchner" governing in a very strict way the relations between Industry and the doctors, relation FH - GECO was governed in an exemplary way. Indeed FH accepted to become sponsor of GECO with any scientific freedom and only asked in exchange to be only the intervening industrialist. This contract continues to rule our relationship so far and constitutes the framework of the national and international success of the GECO.

The first widened meeting was held in January 1977 in the Sunstar Hotel in Grindelwald. In addition to the 15 founders, we had joined together about thirty surgeons. About what we did speak? It was a question at the beginning of dividing files in a retrospective study. I believe to remember that the dysplasia of hip and the fractures of the distal radius had been the subject of the first two Roundtables. It is feverishly that we sort and classify our slides, and even still let us manufacture some in extremis during the night preceding the Roundtable. And then there was the Professor MITTELMEIER, inventor of system OSTEO of self-compressive plates thanks to oblique holes in which the head of the screws slid. FH at the time represented this material made in Switzerland. Jean-Pierre VIERLING and me were to translate the long German sentences of Herr Professor, whose Jean BERGER could with humor reproduce the Prussian intonations.

In 1979, first GECO with ARC 1800, followed of three others; then 4 years with COURCHEVEL, to return to ARC 1800 in 1987 and to anchor themselves to it consequently definitively.

Which are the ingredients of the success of the GECO?

- This so fertile particular relationship with FH and the total freedom which it gives to the GECO to organize his roundtables
- Dynamism of the Standing Committee (Founders and Holders) which continues in spite of the departures of the majority of old: the crucible functions with wonder
- The meticulous preparation of each great meeting during the year which precedes thanks to several meeting by office and one or two meeting of the Standing Committee
- The invitation and this as of the beginning, famous lecturers with each meeting
- The creation of Groups surspecialized to take account of the evolution of Orthopedy and Traumatology; they are currently six: FUTURA (THP), AGREG ("TKP) GRAAL (Ligaments of the knee), TALUS (Foot), VENUS (Shoulder and upper limb), PROBIOMATERIA and a group of TRAUMA are in the course of constitution. For four years, an unifying recurring theme for the roundtables has allowed during the widened meeting, to make take part all or if not a majority of groups in the definite subject. Each group organizes moreover of the meetings and courses throughout the year, but in Paris or in other French towns.
- The conjunction scientific work and ski, from the beginning desired by Thierry HERMANN, who allows to join together in time and unity of place the participants in a relaxed casual environment (in pullover), facilitating the abstract exchanges and the discussions, while stimulating the minds by the practice of a filling with enthusiasm sport.
- Last but not least, by the publication of work of the GECO, initially in the form of printed reports, then by the participation, like cofounder of scientific magazine EJOST published at Springer France, become an international magazine in English language, referred in SCOPUS, Impact Factor and about to be in MEDLINE. GECO also published several books at SPRINGER.

35 years already! Long life with the GECO for the 35 next years!

Fil rouge : les Instabilités articulaires non prothétiques

Les instabilités articulaires non prothétiques du membre supérieur

Les instabilités articulaires non prothétiques du genou: l'instabilité rotulienne et les instabilités ligamentaires périphériques (LLI seul et LLE seul)

Les instabilités articulaires non prothétiques de la cheville

Les instabilités articulaires non prothétiques du membre supérieur

Epaule :

Examen clinique actuel d'une instabilité antérieure et score d'ISIS 8'

Ph Valenti

Lésions anatomo pathologiques rencontrées 8' (R Guinand)

Comment je réalise un bankart arthroscopique (film de 5') K Elkholti

Résultats des bankarts arthroscopiques 90 cas O Delattre 8'

Comment je réalise une butée (Film de 10') J Garret

Comment je réalise un remplissage de Wolf (Film 5')

Ph Valenti

Débat :

Pourquoi je continue les butées ? J Garret 8'

Pourquoi j'ai abandonné les butées ? J Kany 8'

Comment reprendre un échec de stabilisation chirurgicale 8'

D Katz

Poignet :

Séquelle de fracture du radius distal : Instabilité RUD

- Traitement des lésions fraîches et sans lésion de la cavité sigmoïde :

- 1. Réinsertion arthroscopique proximale et distale du TFCC (12 minutes)

- 2. Avec Lésion d'Essex Lopresti : Greffe de membrane interosseuse (8 minutes)

- 3. traitement des lésions chroniques sans lésion de la cavité sigmoïde - ligamentoplastie - apport de l'arthroscopie (14 minutes)

- et arthrose : 4. résection-arthrodèse-arthroplastie (6 minutes)

Coude :

Cas clinique N°1 : Attitude devant une luxation fraîche et /ou une triade malheureuse.

- Quelle prise en charge d'une luxation récente isolée,
- La triade malheureuse : attitude vis-à-vis de la coronoïde, de la tête radiale, du LLR et LLU
- Ce qu'il ne faut pas faire

Cas clinique N°2 : attitude devant une instabilité postéro latérale

- Quel diagnostic clinique, quel bilan complémentaire
- Quelle prise en charge chirurgicale

LÉSIONS DANS L'INSTABILITÉ GLÉNO-HUMÉRALE

Régis GUINAND - Toulouse

Nous limiterons volontairement le sujet aux lésions spécifiques de l'instabilité glénohumérale antéro-inférieure, forme la plus fréquente et adaptables aux autres formes de luxation.

Nous écarterons également l'arthrose glénohumérale hors sujet de la table ronde cette année.

Nous pouvons distinguer 2 types de lésions, les aiguës à rapporter au déplacement brutal de l'humérus par rapport à la glène de la scapula et les chroniques correspondant soit à l'absence de cicatrisation des lésions aiguës soit à la récurrence des luxations. Ces lésions doivent être connues et reconnaissables car sont souvent la base de classifications et d'indications opératoires.

Parmi les lésions aiguës, un organigramme selon la situation géographique par rapport à la glène (antérieure, postérieure, supérieure, inférieure) ou selon la nature du tissu altéré peut être utilisé mais en général il existe beaucoup d'association lésionnelle.

Concernant le labrum et la capsule, en situation antéroinférieure citons la classique lésion de Bankart correspondant à un arrachement de ces éléments de la glène lors du déplacement de la tête humérale.

La désinsertion peut atteindre le complexe labro-bicipital supérieur de manière isolée ou associée à la lésion de Bankart (SLAP lésions).

Il existe des variantes pouvant arracher au passage un bout du revêtement cartilagineux de la glène (GLAD lesion) ou bien os + cartilage (Bony Bankart). L'arrachement osseux peut parfois intéresser près du tiers antérieur de la surface de la glène constituant ainsi une fracture de glène, liée à la percussio de la tête humérale.

Enfin l'ALPSA lesion ou arrachement périosté labroligamentaire prédispose à la lésion chronique en raison de l'absence de cicatrisation en position anatomique des tissus stabilisants.

Outre la fracture osseuse la glène subit une usure progressive en cas de luxation récidivante aboutissant à une véritable perte de substance appelée « écoulement glénoïdien » elle même déstabilisante.

Concernant les lésions osseuses citons également l'encoche postérosupérieure de Malgaigne (ou de Hill Sachs pour les anglo-saxons) correspondant au creusement aigu ou progressif de la tête humérale de la région proche de la zone dépourvue de cartilage lié à l'impact sur le rebord antérieur de la glène en position d'armé du bras. Celle ci semble parfois invisible sur les examens scannographies ou par résonance magnétique ou au contraire extrêmement imposante, véritable amputation osseuse.

Les lésions antérieures et inférieures sont bien décrites à ce jour, en revanche les lésions postérieures sont vraisemblablement sous-évaluées en particulier les lésions capsulo-tendineuses ou les petites encoches souvent visibles uniquement à l'exploration

arthroscopique. De leur meilleure évaluation découlera peut être une amélioration des techniques de stabilisation notamment arthroscopique et surtout de leur taux d'échec pour l'instant incompressible de 10 %.

Etude d'une série continue de 90 stabilisations antérieures arthroscopiques de l'épaule au recul moyen de 74 mois et minimal de 24 mois

O.Delattre, V.Mesquida, L.Stratan, S.Mouliade, G.Goulon, F. Duroux

(Fort-de France)

INTRODUCTION

Les auteurs présentent une série continue et inaugurale de 90 patients opérés pour une instabilité antérieure chronique de l'épaule par « Bankart arthroscopique », utilisant des fils tressés résorbables sur ancrés métalliques, au recul moyen de 74 mois (44 à 124 mois).

MATERIEL ET METHODE

Il y avait 47 luxations récidivantes, 22 subluxations récidivantes, 9 luxations + subluxations récidivantes et 12 épaules douloureuses et instables (EDI). L'âge moyen était de 35,6 ans (19 à 59 ans). Quarante deux patients étaient sportifs, dont 28 sportifs à risque. Tous les patients ont bénéficié d'un bilan radiographique et arthro-scannographique pré-opératoire. Les résultats ont été analysés selon le score de DUPLAY avec une analyse détaillée des échecs

RESULTATS

4 patients (4,4%) ont présenté une récurrence à respectivement 5 mois, 18 mois, 24 mois et 36 mois de l'intervention. Il s'agissait dans 3 cas (2 luxations, une subluxation) de traumatisme violents. Parmi les 12 EDI, 6 sont restées douloureuses. Vingt et un patients présentaient une appréhension persistante, aucun ne se plaignait d'instabilité résiduelle. Douze patients gardaient un « relocation test » positif. Neuf patients présentaient une limitation de la rotation externe inférieure à 30%, 4 patients entre 30 et 50%. Vingt deux patients (24%) présentaient des douleurs résiduelles (au port de charge lourde bras le long du corps, à la fatigue et aux mouvements forcés, au froid, le matin au réveil). Dans 4 cas, il existait des douleurs dans les positions d'armé du bras. 38 patients (43%) ont arrêté ou changé de sport. Selon le score de DUPLAY, il y avait 20 (22%) de moyens et mauvais résultats objectifs globaux. Sur le plan subjectif, seul 10 patients (15%) s'estimaient moyennement satisfaits ou déçus.

DISCUSSION

L'analyse de ces résultats révèle une discordance entre le faible taux d'échec (4,4%) au sens classique (récurrence de luxation ou de subluxation) et le taux élevé (22%) de moyens et mauvais résultats globaux selon le score de Duplay. Les douleurs résiduelles et la non reprise sportive semblent être les facteurs péjoratifs. Ces deux facteurs sont analysés en détail aux vues de cette série et comparés à la littérature. Il en ressort que la non reprise sportive n'est pas toujours liée à une instabilité ou une appréhension résiduelle de l'épaule opérée, et que les douleurs sont souvent en relation avec des lésions associées (SLAP, coiffe). Enfin, le score de DUPLAY qui associe le subjectif de l'examineur et de l'examiné est apparu peu reproductible et pas toujours fiable. Les auteurs proposent un nouveau score d'évaluation des résultats après stabilisation de l'épaule. Le taux de récurrence particulièrement faible dans

cette série peut s'expliquer par l'utilisation systématique dans la technique chirurgicale d'un effet d' « hyper-réduction Sud Nord » de la réinsertion capsulo-labrale sur ancrés métalliques qui n'ont posé aucun problème de mobilisation ou de lyse osseuse, problèmes rapportés dans la littérature avec les ancrés résorbables.

Les instabilités articulaires non prothétiques du genou: l'instabilité rotulienne et les instabilités ligamentaires périphériques (LLI seul et LLE seul)

1 - instabilité patellaire

Formes cliniques : R Paule 10 mm

Imagerie : (Dr A Chousta)

Traitement de médecine physique et de réadaptation dans le cadre de l'instabilité fémoro-patellaire :

Jean Paysant 10mn

Techniques pour la TTA : N. Lefevre 10 mm

Résultats Emslie à 15 ans de recul : C. Schwartz 7 mm

Section de l'aileron sous arthro : X. Cassard 7 mm

Plastie du MPFL

Anatomie : H Robert 7 mm

Techniques et résultats R. Boissin, R. Philippot 15mm

Trochléoplastie

D. Dejour 10 mm

* Particularités chez l'enfant : F. Chotel 10 mm

* Que faire devant un échec : J.Y. Jenny 10 mm

* Indications et arbre décisionnel : Didier Mainard 7 mm

2 - Le ligament collatéral médial isolé

* définition, indications, techniques chirurgicales : N. Hummer, P. Furno : 10 mm

3 - Les entorses latérales

* Définition,

* Formes cliniques,

* Indications chirurgicales : X. Cassard et L. Galois : 10 mm

Formes cliniques et imagerie de l'instabilité patellaire

René PAULE, Aygulphe CHOUSTA - Lyon

L'instabilité patellaire revêt différentes formes cliniques évoluant entre le syndrome rotulien et la luxation permanente de rotule. Récemment, la classification de Dejour a été modifiée sous l'influence de Fithian puisque le terme de luxation épisodique a remplacé l'appellation d'instabilité rotulienne objective ou luxation occasionnelle de la rotule. Il est plus adapté en français comme en anglais (episodic patella dislocation) pour définir le patient ayant présenté une ou plusieurs luxations de rotule.

Cliniquement, il n'existe pas vraiment de signe pathognomonique de ce symptôme qu'est l'instabilité. Le signe de Smilie (ou test de l'appréhension) reste un élément fort de l'examen clinique surtout quand l'interrogatoire retrouve les éléments classiques et subjectifs de l'instabilité (sensation d'insécurité, chutes, déroboements, pseudo-blocages, etc.....)

Les examens paracliniques indispensables sont la radiographie de profil du genou à 30° de flexion et le scanner. Ils permettent d'évaluer la hauteur rotulienne, la TA-GT, le degré de dysplasie de trochlée et la bascule rotulienne. Ce sont les principaux facteurs morphologiques favorisant dont l'étude permettra d'établir une stratégie chirurgicale selon un « menu à la carte ».

La transposition interne de la tubérosité tibiale antérieure (TTTA)

Nicolas Lefevre (a)*, Yoann Bohu (a), Serge Herman (b)

(a) Clinique du sport Paris 5, 36 bd saint Marcel 75005 Paris

(b) Institut Nollet, 23 rue Brochant 75017 Paris

*docteurlefevre@club-internet.fr

Introduction :

L'instabilité rotulienne se caractérise par un mauvais engagement de la rotule dans la trochlée au cours de la flexion du genou, à l'origine d'une luxation externe de la rotule.

Les facteurs anatomiques de l'instabilité rotulienne sont :

- Une dysplasie de la trochlée avec une trochlée peu profonde, plate voire convexe.
- Une hauteur excessive de la rotule
- Une TA-GT excessive (tubérosité tibiale antérieure –gorge trochléenne)
- Une dysplasie du quadriceps (bascule rotulienne)

Ces facteurs sont spécifiques de l'instabilité rotulienne mais non constants, un seul facteur peut être en cause. Ceci explique la grande variété des pratiques chirurgicales dans le traitement des instabilités rotuliennes.

La TTTA fait parti des solutions thérapeutiques.

Historique :

César Roux, chirurgien de Lausanne, fut le premier à utiliser une transposition interne de 10 mm de la TTA, pour traiter une luxation récidivante de rotule chez une jeune fille de 15 ans, en 1888.

Ce geste n'était pas réalisé de façon isolée, mais en associé à une section de l'aileron rotulien externe et du tendon du vaste externe, et une plastie de l'aileron interne.

Goldthwait en 1895 , Elmslie en 1932, Hauser en 1938, ont publié plusieurs variantes.

En France, Trillat, Castaing, Goutallier, ont développé différentes techniques répondant au même principe.

Une combinaison de la technique avec avancement de la TTA (technique de Maquet) a été proposée dans les arthroses fémoro-patellaires.

Principe de la TTTA :

La TTTA repose sur une vision bidimensionnelle de la fémoro-patellaire. Vue de face, l'angle formé par le prolongement du quadriceps et le tendon rotulien, ouvert en dehors (angle Q), crée un vecteur luxant ou sublaxant la rotule en dehors, lors de la contraction quadricipitale.

Dans l'examen du genou de face, les repères sont donc le quadriceps, la rotule et la TTA : une TTA très externe, est considérée comme pathologique. Elle traduit une désaxation de l'appareil extenseur.

Bernageau et Goutallier s'aident de l'imagerie en proposant la mesure de la distance TA-GT (Tubérosité Tibiale Antérieure-Gorge de la Trochlée). Elle a pour but essentiel de fiabiliser et de rendre précise l'appréciation de la désaxation. La distance TA-GT est mesurée au scanner à 30° de flexion

Elle ne tient pas compte de la position de la rotule, ni latéralement, ni en hauteur (importance de la longueur du tendon rotulien et de la patella alta). Elle ne tient pas non plus compte de la direction de la gorge de la trochlée.

La TA-GT n'est donc qu'un reflet de l'angle Q.

Une TA-GT excessive est supérieure à 15 à 18 mm.

Technique opératoire :

Intervention en décubitus dorsal

Avec ou sans garrot

Voie d'abord antérieure ou antéro-externe

Section de l'aileton rotulien externe : on réalise une section verticale à 1 cm du bord externe de la rotule, en partant du plateau tibial externe jusqu'aux dernières fibres musculaires du vaste externe. Il est préférable de ne pas ouvrir la capsule articulaire. L'hémostase du ligament adipeux et des vaisseaux supéro-externes doit être soigneuse.

Transposition interne de la tubérosité tibiale :

Voie d'abord antéro-externe

Ostéotomie au ciseau à frapper ou à la scie oscillante, frontale oblique de dehors en dedans et d'arrière en avant. Ostéotomie sur 4 à 6 cm.

Ostéotomie complète (technique Castaing) : la TTA est complètement détachée.

Ostéotomie en gardant une charnière distale (technique d'Emslie). Un pédicule inférieur ostéo-périosté est conservé et sert d'axe de rotation permettant la translation sans abaissement et diminuant le risque de pseudarthrose du transplant.

Transposition de 10 mm en moyenne en fonction de la mesure de la TAGT préopératoire

Mise en place de deux vis de 5mm

Suites opératoires : attelle en extension avec appui complet et deux cannes

Gestes associés

- Abaissement de la TTA
- Avancement de la TTA (opération de Maquet)
- Plastie interne (intervention d'Insall)

Indications :

- Luxations récidivantes.
- Technique de recentrage dans les syndromes douloureux rotuliens.
- Arthrose fémoro-patellaire externe avec subluxation.

Complications:

Complications précoces ou secondaires:

- Transposition insuffisante
- Transposition excessive
- Fracture verticale de la TTA lors du vissage ou secondaire
- Retard de consolidation ou pseudarthrose de la TTA, avec ou sans déplacement secondaire
- Expulsion ou mobilisation des vis.
- Vis trop longues
- Les infections, phlébites, raideurs, névromes et algoneurodystrophies n'ont rien de spécifique, et sont communes à toutes les techniques de réaxation rotulienne.

Complications tardives :

-Arthrose fémoro-patellaire interne à distance. Elle fait en règle suite à une transposition excessive, avec TA-GT nulle ou même négative.

Elle peut imposer secondairement un transfert externe de la TTA, en général combiné à un avancement selon Maquet. Le risque d'échec y est encore plus important que dans la TTTA d'origine.

Résultats de la TTTA dans la littérature:

Les résultats de cette intervention sont difficiles à appréhender car il y a :

- une grande diversité des indications.

- une grande fréquence des gestes techniques associés:

- section de l'aileron externe;
- plastie du vaste interne ou de l'aileron interne;
- transfert de la patte d'oie;
- dénervation péri-rotulienne;
- abaissement, avancée ou recul de la TTA;
- geste cartilagineux;
- patellectomie

- l'absence de critères, de résultats stricts et partagés par tous: bien souvent l'évaluation est subjective (subjectivité du chirurgien et du patient).

- le recul estben général trop faible: une intervention qui remet en cause la dynamique rotulienne ne peut se juger seulement sur l'absence de récurrence des épisodes de luxation ou sur la douleur.

Conclusion :

Le choix technique du traitement de l'instabilité rotulienne repose sur le bilan clinique, radiographique et l'arthroscanner systématique.

Une TA-GT supérieure à 20 mm est une bonne indication de TTTA, afin de normaliser la TA-GT à 13 mm environ.

La section extra-articulaire de l'aileron externe est un geste toujours associés.

La hauteur excessive de la rotule en extension complète (index de Bernageau) impose au geste de TTTA une ostéotomie d'abaissement.

L'évolution de la chirurgie fémoro-patellaire et des autres techniques diminue les indications de la TTTA dans le traitement de l'instabilité rotulienne.

Résultats de l'opération d'Elmslie à 15 ans de recul

Claude SCHWARTZ (Colmar)

L'opération d'Elmslie est la méthode standard de traitement de la luxation récidivante de la rotule ; il s'agit d'une intervention simple et fiable avec le plus souvent des suites simples et une récupération rapide. Les récurrences de luxations sont très rares ; souvent une réintervention est nécessaire pour l'ablation de la vis après 6 à 12 mois. Classiquement il faut l'éviter dans les cas de genu varum à cause du risque de dégradation arthrosique fémoro-tibiale interne.

Nous avons opéré 26 patients entre 1985 et 1995 féminin, âgés de 16 à 31 ans, pour 2/3 de sexe féminin; ils avaient tous eu entre 3 et 11 luxations de rotule, dont 5 bilatérales. Au recul de 15 ans ou plus, 2 sont décédés, 9 ont refusé d'être revus ou ont été perdus de vue ; 15 ont pu être revus ou ont répondu à un questionnaire par téléphone. Une patiente est exclue de l'étude pour avoir eu une PTG pour gonarthrose précoce sur genu valgum. Globalement 85 % des opérés ont un résultat subjectif qualifié de satisfaisant ; un seul cas sur les 14 a présenté des luxations récidivées depuis l'intervention. Toutefois 15 % ont une gêne quotidienne sous forme de douleur, d'épanchement, de limitation de la flexion et (ou) du périmètre de marche. Sur le plan radiologique il y a 15 % d'arthrose vraie et 70 % de remaniements radiologiques mineurs du compartiment fémoro-patellaire ; 15% de radiographies normales sont normales; il n'y a pas toujours concordance entre la radiographie et la clinique. L'intervention n'a jamais été faite sur genu varum et nous n'avons pas noté de varisation à long terme, ni de dégradation arthrosique du compartiment interne.

En conclusion nous avons retrouvé que l'opération d'Elmslie est une opération fiable sur le plan de la stabilité de la rotule ; à long terme les résultats restent satisfaisants malgré une symptomatologie fonctionnelle non négligeable probablement secondaire aux dégâts cartilagineux des luxations récidivées initiales ; nous n'avons pas trouvé de conséquences radiologiques secondaires à cette intervention.

Lésions du plan ligamentaire interne

N Hummer , P Furno

Le plan ligamentaire interne est constitué de deux faisceaux : superficiel et profond avec en arrière le point d'angle postéro-interne.

Les entorses du LLI sont fréquentes notamment dans la pratique sportive. Le mécanisme est une torsion avec composante de valgus, le plus souvent sur genou fléchi à 30°.

On distingue les entorses bénignes (élongation sans rupture) et les entorses graves (rupture d'au moins un faisceau ligamentaire).

Trois éléments cliniques sont importants à dépister:

- laxité en extension complète = atteinte de la coque condylienne
- douleur sur insertion tibiale (avulsion)
- lésion grave dans la convexité : danger

INTERET D'UNE IRM RAPIDE

Les lésions de stade 1 et 2 se traitent fonctionnellement.

Seules les lésions de stade 3 peuvent être de traitement chirurgical en fonction de la localisation, de l'étendue et du morphotype.

Sinon le traitement est orthopédique par orthèse pour une durée de 4 à 6 semaines sans appui.

L'indication chirurgicale peut être posée en cas d'avulsion tibiale, de laxité importante en extension (atteinte de la coque), de lésion de stade 3 sur genu valgum important

Les entorses latérales

Laurent GALOIS (Nancy) et Xavier CASSARD (Toulouse)

Le ligament collatéral latéral (LCL) du genou (ancien LLE) fait partie du complexe ligamentaire latéral du genou. Il est fixé proximalelement sur le fémur et distalement sur la fibula. Le LCL est tendu en extension et se détend à partir de 30° de flexion. Il protège principalement le genou contre les mouvements de varus forcé entre 0 et 30° et contre les mouvements de rotation latérale en extension. Au-delà de 30°, ce sont les structures postérolatérales (ligament popliteofibulaire et complexe poplité notamment) qui participent au contrôle des contraintes rotatoires latérales.

La lésion isolée du LCL est rare (Isolated rupture of the lateral collateral ligament during yoga practice: a case report. Patel SC, Parker DA.J Orthop Surg 2008;16(3):378-80) voire impossible selon certains auteurs. Elle doit être un diagnostic d'élimination après avoir recherché attentivement des lésions associées des formations postéro-latérales. Il faut s'attacher également à rechercher des lésions associées du pivot central. L'examen clinique est fondamental et les examens complémentaires, avec notamment l'IRM, ont ici un rôle diagnostique essentiel. Si les lésions des formations postéro-latérales de grade 1 et 2 peuvent être traitées orthopédiquement, celles de grade 3 constituent une indication formelle à la réparation et/ou à la reconstruction, le traitement de ces lésions au stade chronique étant décevant et aléatoire. Le traitement de la lésion isolée du LCL n'est pas parfaitement codifié dans la littérature compte-tenu de sa rareté mais doit probablement répondre au schéma précédent.

Les instabilités articulaires non prothétiques de la cheville

Programme :

- Introduction : Dr BENICHOU / Dr GHORBANI (1')

Nombre de ligamentos : 5500 / an
Nombre d'entorses 6000 / jour

- Vous avez dit instabilité ? Dr VERNOIS / Dr LAFFENETRE (7'+7')

Définition
Etiologie
Démarche diagnostique
Examens (vidéo de l'examen clinique)
Radios (tiroir antérieur / eversion / Ballotement rotatoire / instabilité en eversion) + laximétrie ?
Démarche intellectuelle
2 groupes : Instable & laxe / Instable et pas laxe ?

- Etat de l'art Dr GHORBANI (5')

Chronologie de l'Historique
Pratiques (SOFCOT/SOO/...)

 - Traitement fonctionnel Pf MAINARD (5')

Plâtre / Attelle / Rééducation

 - Non anatomique Dr MEHDI (5')
 - Retention + Renfort Dr DIEBOLD (5')

Techniques de Castaing sous cutanée Dr MEHDI

 - Variantes Dr ROUSSIGNOL / Dr FAURE (5')

- bases d'une reconstruction anatomique Dr BENICHOU (10')

Quels critères ? Cahier des charges

 - Anatomique Transplant libre (CPL / DI) Dr BENICHOU (10')

- Gestes associés, complications, prévention des échecs Dr DELMI (5')

Lésions associées, Calcanéum / Achille, Complications (douleur, raideur, neuro...)

- Le post-opératoire Dr VERNOIS (5')

- Synthèse, Recommandation du groupe TALUS et Arbre décisionnel Dr BENICHOU / Dr GHORBANI (10')
- Conclusion des modérateurs Dr DIEBOLD/ Pf MAINARD (5')
- Discussion (30')

Introduction à la table ronde et Etat de l'art des techniques de ligamentoplasties de la cheville

Ali Ghorbani- Groupe Talus- Geco

Introduction

La table ronde 2011 du groupe Talus du Geco traite des instabilités du plan latéral de l'articulation talo-crurale en dehors des affections neurologiques. Après un rappel anatomique classique, nous envisagerons le bilan clinique et para-clinique, étape indispensable avant d'envisager la thérapeutique. L'état de l'art des différentes techniques chirurgicales et non chirurgicales sera détaillé avant de conclure en une synthèse de la conduite à tenir.

Rappel anatomique

La stabilité latérale de la talo-crurale est liée au ligament collatéral latéral qui comporte trois faisceaux :

- Le ligament talo-fibulaire antérieur (LTFA) : renforce la capsule, il est intra capsulaire et s'insère sur le bord antéro- inférieur de la fibula jusqu'au col du talus. Il est le plus fragile des trois faisceaux et on le teste par la manoeuvre du tiroir antérieur.
- Le ligament calcanéofibulaire (LCF) est extracapsulaire et s'étend de la pointe de la fibula jusqu'au tubercule latéral du calcanéum. Il est lésé dans 50 à 75% des entorses et on le teste en inversion forcée.
- Le ligament talo fibulaire postérieur (LTFP) : il s'insère sur la ponette de la fibula et s'amarre sur le tubercule latéral du talus. Il est lésé dans 10% des cas.

Gradation des entorses du ligament collatéral latéral

Grade	Lésion ligamentaire	Clinique
I	LTFA distendu	Gonflement modéré, petite ecchymose, douleur sur le LTFA, pas ou peu de restriction de mobilité. Difficulté à l'appui complet. Pas de laxité.
II	LTFA rompu +/- LCF	Hématome, mobilité réduite, gonflement localisé, laxité modérée ou absente, douleur antéro-latérale
III	LTFA +LCF rompus +/- capsule +/-LTFP	Gonflement diffus, ecchymose bord latéral de la cheville et talon, douleur sur toute la capsule,

IIIA		Radio en stress normales
IIIB		Radio en stress supérieur à 3 mm

Traitement des entorses fraîches

Il faut retenir qu'il existe différentes entorses et donc il faut établir différents traitements sans succomber aux dogmes et aux modes. Le traitement fonctionnel a les faveurs de la littérature et semble supérieur au plâtre classique. Il permet une meilleure récupération et une reprise du travail précoce ainsi qu'une meilleure mobilité. Les systèmes à lacets seraient plus performants. Cependant, le plâtre doit garder ses indications, notamment en cas d'entorse de grade III, de mauvaise observance probable et d'association à une lésion du plan médial. La chirurgie en aigue restera confidentielle et réservée aux sportifs professionnels.

L'instabilité chronique de la cheville

L'instabilité chronique de la cheville est une évolution de 6 à 45% des entorses fraîches dont le traitement n'est pas standardisé. Mais finalement la stabilisation chirurgicale est peu pratiquée (5500 interventions par an – source PMSI) au regard des 6000 entorses recensées tous les jours en France. Cependant comme l'ont montré les travaux de la Sofcot et de la Soo, cette chirurgie est en nette augmentation et a doublé en 20 ans.

L'enquête professionnelle menée par la Sofcot indiquée les taux de pratique suivantes chez les chirurgiens orthopédistes :

- 9 % de technique de Castaing
- 24 % hemi castaing
- 26 % gestes capsulaires
- 41% renforcement capsulaire

Il existe de très nombreuses variantes et combinaisons techniques et l'on n'a jamais pu prouver la supériorité de l'une ou l'autre technique. Pour la SOO en 2006 la ligamentoplastie de cheville donne 66% d'excellents et bons résultats contre 92 % satisfaction pour la Sofcot en 2008. Malheureusement les séries sont courtes et impossibles à comparer entre elles. Elles ne comportent que rarement l'analyse des complications.

Conclusion

De plus en plus la ligamentoplastie devient une affaire de « spécialistes » avec l'émergence de la chirurgie du pied et de la cheville et l'on peut s'attendre à ce que la stabilisation chirurgicale soit proposée plus souvent et plus tôt. Les résultats sont bons quelque soit les techniques. Quelles qu'elles soient il faut être au plus proche de l'anatomie fonctionnelle donc de l'isométrie. Pourra-t-on un jour avoir à notre disposition en France des allogreffes et des transplants artificiels réhabilitables ? Il faut en tout cas connaître plusieurs techniques pour s'adapter à la qualité des tissus et aux découvertes per-opératoire, le seul dogme qui nous guide restant l'efficacité.

Vous avez dit instabilité ?

O. Laffenêtre – J. Vernois

Il convient de distinguer l'**instabilité**, sensation subjective exprimée par le patient, de la laxité, appréciation clinique d'une instabilité d'origine ligamentaire.

Les problèmes d'instabilité persistante peuvent prendre des aspects cliniques variés. Il peut s'agir d'une nouvelle entorse survenant dans la vie courante. Le plus souvent, ils se limitent à une appréhension du sujet qui sent sa "cheville faible" et présente des sensations d'insécurité. Le problème est de reconnaître la ou les origines de cette instabilité.

Le déficit du contrôle proprioceptif.

Très fréquent, il doit être évoqué en priorité, en particulier dans les suites d'une entorse latérale, mais aussi dans le cas de patients chez qui aucun facteur d'instabilité n'aura pu être mis en évidence. Il est légitime de supposer que la reprogrammation neuro-musculaire a été insuffisante. Un programme de complément doit alors être envisagé.

Les dérangements intra-articulaires.

Ils trouvent leur origine dans l'existence de corps étrangers intra-articulaires, de lésions chondrales de la talo-crurale ou d'interposition tissulaire latérale.

A l'interrogatoire, le patient décrit des épisodes de « crise articulaire » avec une douleur aiguë, fugace, accompagnée d'une sensation d'appréhension.

A l'examen, il existe fréquemment une réaction inflammatoire se traduisant par un gonflement de l'articulation ou un empâtement synovial. Les tests d'impaction réveillent une vive douleur, reconnue par le patient.

Les radiographies standard ne permettent pas toujours de mettre en évidence les corps étrangers. Seul l'arthroscanner fait la preuve de leur existence et autorise un bilan cartilagineux précis.

Le traitement comporte selon les cas l'ablation des corps étrangers, ou de l'interposition tissulaire, la régularisation des lésions chondrales. Il est volontiers réalisé sous arthroscopie. Lorsque les phénomènes inflammatoires sont au premier plan, une infiltration intra-articulaire de corticoïdes mérite d'être réalisée préalablement au geste chirurgical.

Les atteintes neurologiques après entorse de la cheville.

Elles peuvent concerner les nerfs tibial antérieur, tibial, sural, mais seule l'atteinte du fibulaire commun au niveau du col de la fibula est susceptible de provoquer un déficit moteur de la loge antéro-latérale de jambe. L'atteinte des muscles fibulaires se traduit par un manque de contrôle des mouvements d'inversion de la cheville et par des accidents d'instabilité.

A l'examen clinique, le testing musculaire montre un déficit discret le plus souvent.

Le diagnostic est confirmé par l'électromyogramme (EMG).

Le traitement repose sur l'arrêt de toute activité à risque car chaque incident d'instabilité est susceptible d'étirer le nerf et de pérenniser l'atteinte. Parallèlement un travail de renforcement analytique est entrepris.

La luxation des tendons des muscles fibulaires.

Elle se traduit par des accidents d'instabilité en varus.

Cliniquement, il existe un empâtement rétro-malléolaire latéral. La contraction isométrique peut être douloureuse mais, souvent, on met en évidence, si ce n'est la luxation véritable du tendon, du moins une tendance de celui-ci à se subluser en avant sur la malléole.

Les radiographies standard permettent rarement de mettre en évidence une fine écaille osseuse détachée, située parallèlement à la malléole, témoignant de la luxation antérieure. Cette image, lorsqu'elle est présente, signe formellement le diagnostic. Le plus souvent, le scanner ou l'IRM permettent d'affirmer le diagnostic en révélant la position anormale du tendon.

A ce stade, seul le traitement chirurgical est utile.

Un trouble statique tel le pied creux.

Le pied creux est intrinsèquement varisant et instable. On peut en rapprocher la brièveté de la chaîne postérieure.

Il n'est pas rare de décompenser par une franche instabilité un pied creux dans les suites d'une entorse latérale pas forcément bien traitée.

L'origine congénitale.

Les synostoses congénitales du tarse, talo-calcaneenne comme calcaneo-cuboïdiennes restent une cause classique d'instabilité, en particulier chez les adolescents.

L'instabilité d'origine ligamentaire.

Elle est la conséquence :

d'une mauvaise cicatrisation ligamentaire,

d'une cicatrisation en position d'allongement et/ou de l'existence d'une calcification.

Sa reconnaissance est essentiellement clinique. Une simple infiltration peut régler le problème de la douleur qu'elle génère. En cas de gêne persistante, le traitement consiste en l'ablation chirurgicale de la calcification lorsqu'elle existe, voire en une intervention de type ligamentoplastie latérale talo-crutale, dont il existe de très nombreuses modalités. L'une des questions les plus délicates à résoudre reste le statut de l'articulation sous-talienne, tant l'instabilité qui trouve son origine à son niveau reste difficile à mettre en évidence. Il est

toutefois important de faire la part des choses entre les deux étages avant le choix de la technique de reconstruction ligamentaire.

En pratique, tout bilan d'une instabilité de la cheville commencera d'abord par un interrogatoire policier ciblé sur les différentes étiologies selon l'histoire propre du patient, à la recherche des antécédents traumatiques éventuels, d'une appréhension. Vient le temps de l'examen qui s'attachera à caractériser une laxité vraie d'origine ligamentaire après élimination des autres causes, et à mettre en évidence des mouvements anormaux en varus ou tiroir antérieur avec les limites qu'on leur connaît. Au terme de cet examen complet, l'origine est souvent évidente et ne demande en général qu'à être confortée par certains examens, souvent afin d'affiner l'indication thérapeutique.

En cas d'origine ligamentaire, les clichés instrumentés, même comparatifs, et contrairement à des idées bien ancrées, n'apportent guère, présentent de très nombreuses limites, et en aucun cas ne sont indispensables pour l'indication opératoire. L'arthroscanner reste très intéressant en cas d'instabilité douloureuse car il permet d'associer au bilan très précis des lésions ligamentaires l'analyse la plus fine du cartilage, sans méconnaître ces associations redoutables mais fréquentes entre laxité ligamentaire et lésion ostéocondrale.

L'échographie, sensibilisée par son aspect dynamique, et le doppler associé, est l'examen de choix en cas de suspicion de conflits tissulaires ou de lésions des tendons fibulaires ou de leur gaine. Bien entendu, l'IRM est à même de donner ces renseignements.

Au terme de ce bilan on distinguera les instabilités sans laxité, excluant à priori une origine ligamentaire, de celles s'accompagnant d'une laxité, qui relèvent elles d'une origine ligamentaire et par conséquent, qui peuvent être traitée par une ligamentoplastie. La douleur doit être un guide et ne pas faire perdre de vue la dimension cartilagineuse de la laxité chronique, depuis les simples lésions chondrales associées, jusqu'aux arthroses talo-crurales, voire bipolaires désaxées en varus, qui constituent le terme évolutif de cette pathologie.

Le traitement fonctionnel des instabilités chroniques de la cheville

D. MAINARD

Service de Chirurgie Orthopédique, Traumatologique et Arthroscopique

CHU NANCY

Le traitement fonctionnel d'une laxité chronique de cheville doit être mis en œuvre avant toute autre proposition thérapeutique en particulier chirurgicale. Il ne peut être envisagé qu'une fois le diagnostic parfaitement établi après avoir éliminé toute autre cause non ligamentaire. Il ne s'agit pas d'un traitement accessoire ou secondaire d'une laxité mais du traitement princeps, la chirurgie ne pourra être discutée qu'après échec d'un traitement fonctionnel bien conduit et vérifié comme tel par le chirurgien qui en est l'ordonnateur et qui a en charge la vérification de la qualité du travail effectué par le kinésithérapeute.

Le traitement comporte trois volets. En premier lieu, en présence d'une instabilité douloureuse, il faut vaincre la douleur. En effet, une bonne rééducation fonctionnelle ne peut s'envisager que sur une cheville indolente. A cet égard, une ou deux infiltrations de corticoïdes à un ou deux mois d'intervalle sont quelquefois nécessaires. La lutte contre la douleur et les troubles trophiques fait appel aux agents physiques (froid, ultra-sons, ionisation, courant de basse ou moyenne fréquence, électro-stimulation trans-cutanée (TENS)) et aux agents mécaniques (compression, massages en particulier transvers profonds...).

L'antalgie étant acquise ou en voie de l'être, la récupération des amplitudes articulaires constitue la première étape du programme de rééducation en respectant toujours l'indolence qu'il s'agisse d'un travail auto passif, en passif manuel, en actif simple ou contre résistance.

La récupération de la force musculaire est la seconde étape, réalisée de façon progressive, là encore en évitant toute douleur. Tous les muscles péri articulaires sont sollicités dans leurs différentes fonctions de façon isolée puis conjointe.

Enfin, la proprioception sera entreprise. Elle a pour but de réintégrer la cheville dans le schéma corporel et de prévenir les récurrences. Elle ne peut s'envisager que sur une articulation indolore et mobile. De nombreux exercices peuvent être proposés, adaptés au patient, à ses progrès et aux contraintes spécifiques liées en particulier à ses activités sportives (plateau mobile, trampoline...). La réadaptation au sport selon le niveau antérieur est l'étape finale de la rééducation.

L'ensemble de ce traitement fonctionnel doit s'échelonner sur deux à trois mois. Il est contraignant pour les patients, trois à cinq séances par semaine le premier mois sont nécessaires. C'est à ce prix que l'on peut espérer un succès et éviter une éventuelle indication

chirurgicale. Au terme de ce traitement, il est conseillé au patient d'entretenir régulièrement le contrôle proprioceptif de ses chevilles par des exercices adaptés.

En cas d'échec, après une prise en charge de qualité, une indication chirurgicale pourra être discutée avec le patient, dont il faudra lui préciser les objectifs, les contraintes et les éventuelles complications. Même en cas d'échec, le traitement fonctionnel d'une laxité chronique est une étape préparatoire au traitement chirurgical.

Ligamentoplastie selon la technique de Castaing

Nazim MEHDI - Toulouse

L'objectif immédiat est la stabilisation de la cheville dans les plans frontal et sagittal. L'objectif secondaire, commun à toute ligamentoplastie en restaurant une biomécanique plus conforme, est la préservation du capital cartilagineux articulaire tibial et talien. L'instabilité latérale chronique de cheville est le grand pourvoyeur d'arthrose tibio-talienne après les séquelles traumatiques. Cette instabilité est la conséquence de la rupture ou la distension des faisceaux talo-fibulaire et/ou calcaneo-fibulaire. Le compartiment sous talien est co-acteur de cette instabilité. La mise en évidence de cette composante sous-talienne est difficile voire impossible par des éléments objectifs para-cliniquesⁱ. Seules les techniques chirurgicales non-anatomiques assurent cette double stabilisation. Les plus populaires outre-atlantique sont les techniques de Watson-Jonesⁱⁱ d'Evansⁱⁱⁱ, et de Chrisman-Snook^{iv}. Elles font tout appel au court fibulaire. Elles diffèrent par le nombre et le sens des tunnels fibulaire talien et parfois calcaneen. Ces interventions sont identiques dans leur philosophie.

L'avantage majeur de la ligamentoplastie au court fibulaire selon Castaing remplit ce double objectif en verrouillant efficacement les compartiments tibio-talien et sous talien.

Souvent opposée aux techniques dites "anatomiques" cette technique est très répandue en France où elle constitue la technique "non-anatomique" de référence.

A l'instar de la stabilisation du genou par DI-DT; le "sacrifice" du court fibulaire n'a aucune incidence sur l'éversion du pied et n'entraîne aucune perte de force quantifiable (St-Pierre et al^v). Egalement suspectée d'être arthrogène^{vi} aucune étude sérieuse ne l'a démontré.

L'intervention de Castaing peut être associée à une capsuloplastie ou à tout autre renfort.

L'intervention parfaitement codifiée ne fait parfois appel qu'à un demi-tendon court-fibulaire.

Les suites chirurgicales sont superposables à celles de tout autre technique, 3 à 4 semaines de contention suivies de 5 semaines de port d'une orthèse amovible laissant parfaitement libre la mobilité dans le plan sagittal. Kinésithérapie et physiothérapie prépareront le retour à l'activité sportive.

Notre série se compose de 108 interventions intéressant 73 H pour 35 F. L'âge moyen est de 37 ans (17-55 ans). Tous ces patients ont été exclusivement opérés par l'opérateur. Le recul moyen est de 24 mois (3-48). Les complications furent au nombre de .6 dont 3 réinterventions pour granulome sur fils non résorbables utilisés pour la capsuloplastie.

Le taux de satisfaction est de 55 % de très bons résultats et 31% de bons résultats. Le retour à l'activité sportive à un niveau identique est de 78 % à 7 mois.

Les résultats obtenus sont superposables à ceux publiés dans la littérature. La technique de Castaing est une technique très efficace et dont le caractère arthrogène n'a jamais été scientifiquement démontré.

ⁱ Mann RA. *Surgical implications of biomechanics of the foot and ankle. ClinOrthop.*1980;146:111–118.

ⁱⁱ Watson-Jones R. *Recurrent forward dislocation of the ankle joint. J Bone Joint Surg Br.* 1952;134:519.

ⁱⁱⁱ Evans DL. *Recurrent instability of the ankle. A method of surgical treatment. Proc R Soc Med.* 1953;46: 343–344.

^{iv} Chrisman OD, Snook GA. *Reconstruction of lateral ligament tears of the ankle: an experimental study and clinical evaluation of seven patients treated by a new modification of the Elmslie procedure. J Bone Joint Surg Am.* 1969;51: 904–912.

^v St. Pierre RK, Andrews L, Allman F Jr, et al. *The Cybex II evaluation of lateral ankle ligamentous reconstructions. Am J Sports Med.* 1984;12: 52–56.

^{vi} Hollis JM, Blasier RD, Flahiff CM, et al. *Biomechanical comparison of reconstruction techniques in simulated lateral ankle ligament injury. Am J Sports Med.* 1995;23: 678–682.

Variantes des techniques de stabilisation de la cheville

Dr P. FAURE - Avranches

Plus de 60 techniques chirurgicales différentes pour stabiliser la cheville sont décrites dans la littérature.

A côté des deux groupes principaux que représentent les reconstructions non-anatomiques utilisant le tendon court fibulaire et les reconstructions anatomiques par suture réinsertion ligamentaire plus ou moins associées à des plasties de renfort, la littérature rapporte d'autres techniques.

Des techniques de reconstruction anatomiques par autogreffe tendineuse ont été décrites depuis longtemps mais sont actuellement très peu utilisées.

Les allogreffes congelées sont une alternative aux autogreffes mais restent peu employées en raison de leurs risques propres et de leur coût élevé.

La place de l'arthroscopie dans la chirurgie stabilisatrice de la cheville reste à définir. Plusieurs procédés ont été proposés mais aucun ne permet actuellement une reconstruction complète des faisceaux talo-fibulaire antérieur et calcanéofibulaire sans geste ouvert.

Les instabilités articulaires non prothétiques de la cheville

Gestes associés, complications et prévention des échecs

Marino Delmi

Chirurgie du Pied/Cheville - Clinique des Grangettes / Genève - Suisse

Médecin associé consultant - Clinique Universitaire d'Orthopédie - CHU Genève - Suisse

Gestes associés.

Ceux-ci vont dépendre de la pathologie/problématique associée. Le bilan clinique doit donc être complet et précis, et rechercher toutes les pathologies associées, comme un varus morphologique de l'arrière-pied/cheville, une lésion des tendons péroniers, un raccourcissement de la chaîne postérieure (gastrocnémiens,...), une LODA, une fracture parcellaire séquellaire, etc. Il faudra s'aider des examens complémentaires : RX longs axes des MI, RX des deux chevilles en charge selon Meary, CT-scan ou arthro-CT, IRM ou arthro-IRM, US, etc, selon le diagnostic supposé.

Le geste associé pourra être la plupart du temps simultané à la stabilisation de la cheville, ou effectué dans un autre temps opératoire, dépendant de sa complexité, et de l'expérience du chirurgien :

- **Ostéotomie du calcanéum** : valgisante, de type Dwyer, Myerson, ou autre, elle permet la correction d'un varus sous-talien
- **Ostéotomie supra-malléolaire** : valgisante, par fermeture externe ou ouverture interne du tibia distal, elle possède des possibilités de correction plus puissantes que l'OT du calcanéum et sera réalisée en cas de varus supra-talien avec un interligne articulaire tibio-tarsien oblique
- **Allongement des gastrocnémiens seuls ou du tendon d'Achille** : en cas de rétraction de la chaîne postérieure, entraînant une tendance varisante statique ou dynamique
- **Suture/plastie ou stabilisation des tendons péroniers** : en cas de déchirure, longitudinale la plupart de temps, ou, plus rarement, de luxation
- **Suture/plastie du ligament deltoïde** : en cas d'instabilité rotatoire ou multiaxiale
- **Arthroscopie** : pour la révision de lésions intra-articulaires, le traitement d'une LODA, d'un syndrome de Ferkel ou l'excision d'ostéophytes tibio-tarsiens
- **Excision ou ostéosynthèse d'une fracture parcellaire** : de l'apophyse latérale du talus, de l'apophyse antérieure du calcanéum, du dôme talien

-
- **Libération interne et allongement des structures varisantes** : comme le tendon du jambier postérieur, voire hémitransfert du tendon du jambier antérieur. Ces procédures sont surtout employées en cas de pied neurologique
 - **Etc.**

Complications.

Certaines sont générales et d'autres dépendent de la technique chirurgicale adoptée et des gestes associés éventuels :

- 1) Infection : profonde rare, superficielle plus fréquente
- 2) Algoneurodystrophie de Südeck : taux incompressible de 1 à 25 % suivant les séries et les critères d'inclusion...
- 3) TVP et embolie pulmonaire
- 4) Raideur postopératoire, plus fréquente avec les plasties non anatomiques et après immobilisation plâtrée
- 5) Pseudarthrose en cas d'ostéotomie :
 - a. Rare pour le calcanéum
 - b. Plus fréquente pour les OT supra-malléolaires
- 6) Gêne sur le matériel : fils de plastie, vis ou plaques d'ostéotomie
- 7) Récidive de la laxité, à ne pas confondre avec une nouvelle entorse traumatique. Plus fréquente avec la plastie simple au périoste. Nécessite une bonne analyse de l'étiologie de la récidive : varus de l'arrière-pied, chaîne postérieure courte..., qui devra être corrigée lors de la reprise chirurgicale
- 8) Arthrose tibio-tarsienne : c'est plutôt une complication de la laxité elle-même. Néanmoins, elle pourrait être favorisée à long terme par une plastie non-anatomique
- 9) Enfin, malgré un aspect « normal » tant clinique que radiologique, il restera toujours des chevilles mystérieusement douloureuses...

Prévention des échecs.

Elle nécessite plusieurs conditions :

- Bonne indication opératoire après un bilan clinique et radiologique complet et adéquat, en recherchant les pathologies associées, chez un patient qui comprend les différents aspects de sa pathologie et de la thérapie chirurgicale proposée
- Tenir impérativement compte des co-morbidités associées : patient diabétique, patient greffé...
- Technique chirurgicale rigoureuse, incluant les gestes complémentaires nécessaires, dictés par le bilan pré-opératoire
- Prophylaxie antibiotique préopératoire, anticoagulation prophylactique, éventuelle prévention de l'algodystrophie (vitamine C ?)

-
- Soins postopératoires adéquats, incluant une éventuelle immobilisation par plâtre ou orthèse, ainsi qu'une décharge en cas de nécessité, chez un patient compliant
 - Kinésithérapie à bon escient, en cas de raideur postopératoire par exemple

Le post-opératoire

J. Vernois

Il s'agit d'un élément clef de la prise en charge post chirurgicale de l'instabilité de cheville. Quelque soit la technique envisagée, l'immobilisation, la reprise de l'appui, et la rééducation seront déterminants. Un rapide questionnaire a montré une grande hétérogénéité, comme d'ailleurs, la multitude de traitements chirurgicaux.

Quel type d'immobilisation ? Quelle durée ? Avec ou sans appui ? Quand commencer la rééducation ? Quand la reprise sportive ? Tels sont les questions auxquelles nous devons répondre.

L'immobilisation, elle est systématique mais de forme variable : botte en résine, botte de marche, walker ou immobilisation souple. Sa durée varie de 3 à 6 semaines.

L'appui est le plus souvent retardé.

La rééducation est indispensable et conditionne le résultat final.

La reprise sportive est envisagée en général dès le 3^{ème} mois.

L'attitude post opératoire doit être adaptée à la technique chirurgicale. La méthode de réparation, la qualité de l'implant, le type de fixation sont des facteurs incontournables. Chacun de ces éléments va déterminer notre attitude. Ainsi une fixation fragile nécessitera une immobilisation plus rigide. Une isométrie parfaite pourra théoriquement bénéficier d'une rééducation précoce si sa fixation le permet.