



Syndromes neurologiques canales et sports de neige

Marino Delmi, Genève
Pascal Faure, Avranches

Casuistique

- Femme, 42 ans, BSH
- Depuis deux semaines, douleurs du dos du pied droit, jour et nuit, en lancées
- Trois semaines auparavant:
 - Course en montagne, ski et peau de phoque, deux jours
- RX: normales

Casuistique

- Examen clinique:
 - Hypoesthésie du dos du pied, sauf la première commissure
 - Pas de déficit moteur
 - Signe de Tinnel à la face antérieure de la cheville
- ENMG confirme:
 - Neurapraxie sévère du nerf péronier superficiel

Compression nerveuse

- **La compression mène à un bloc de conduction et à une ruptures des axones**
- **La pression interstitielle augmente suite à la congestion vasculaire même à de bas niveaux de compression**
- **La récupération nerveuse dépend de la durée et de l'intensité de la compression**
- **La fibrose intraneurale est corrélée avec la durée et l'intensité de la compression**

Littérature

- Lindenbaum BL. *Ski boot compression syndrome*. Clin Orthop Relat Res. 1979 May;(140):109-10
 - The peroneal nerve can be compressed at the ankle by the tongue of the ski boot.
 - The resulting neuritis and synovitis may be severe enough to mimic an anterior compartment syndrome.
 - Treatment consists of conservative methods but the paresthesiae may remain for long periods of time.

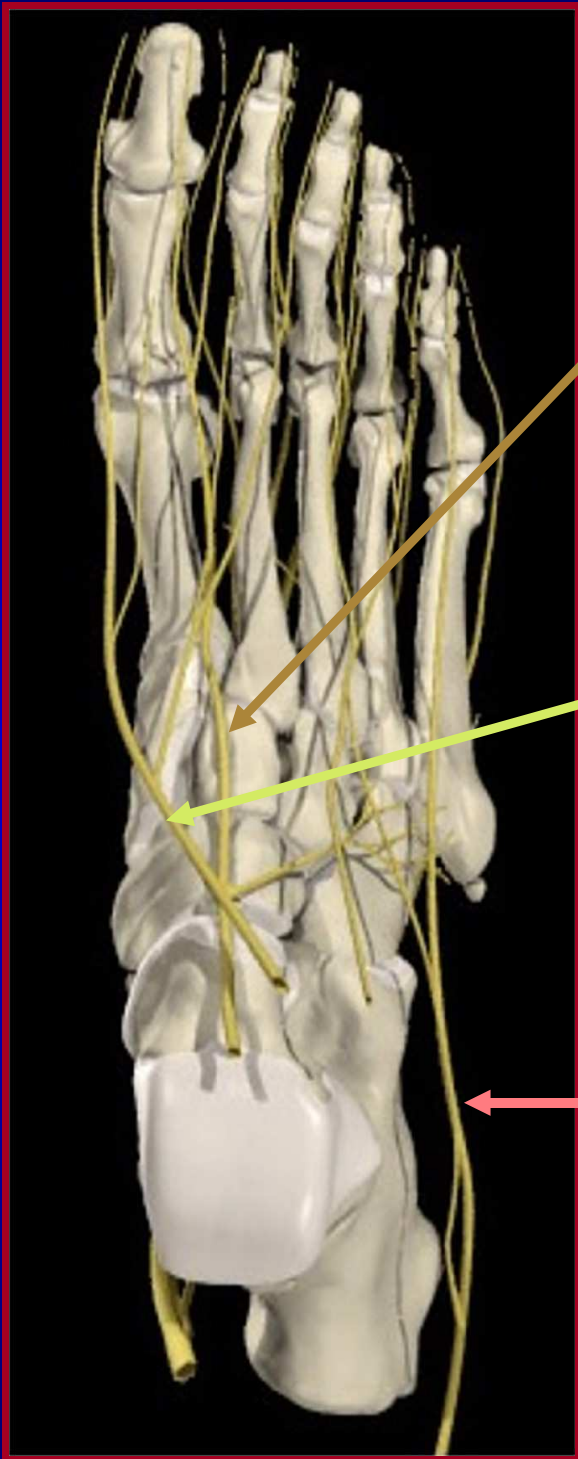Littérature

- Myles ST, Mohtadi NG, Schnittker.
Injuries to the nervous system and spine in downhill skiing
. *J. Can J Surg.* 1992 Dec;35(6):643-8.
 - During 5 years. 145 downhill skiers suffered injury to the nervous system or spine
 - The mean age of the injured skiers was 23.8 years, men 3x women.
 - 5 deaths from nervous system trauma.
 - 88 skiers sustained a head injury, 25 had spinal fractures alone, 20 had spinal cord or nerve root injury
 - 12 had peripheral nerve injury.

Syndromes compressifs neurologiques du pied

- Localisation

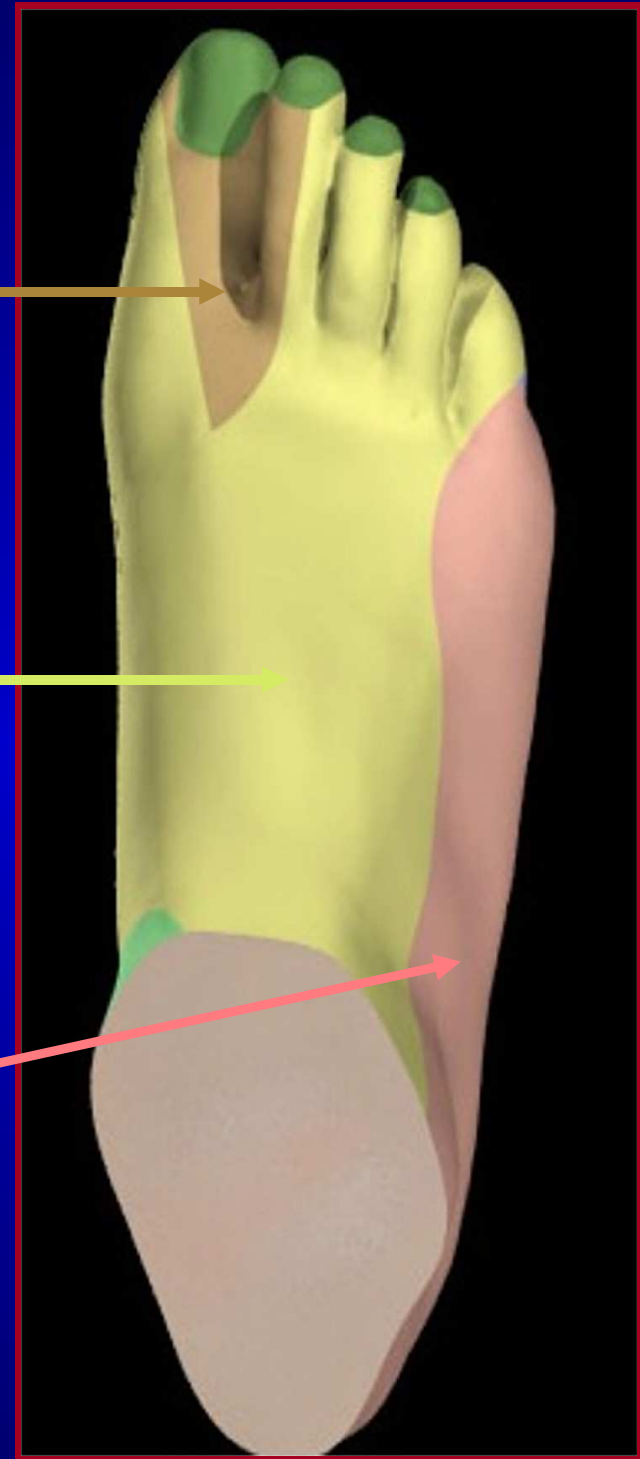
- N. interdigitaux (névrome de Morton)
- N. sural (base 5ème métatarsien)
- N. plantaire médian (“jogger’s foot”)
- N. péronier profond et ses branches
- N. péronier superficiel et ses branches



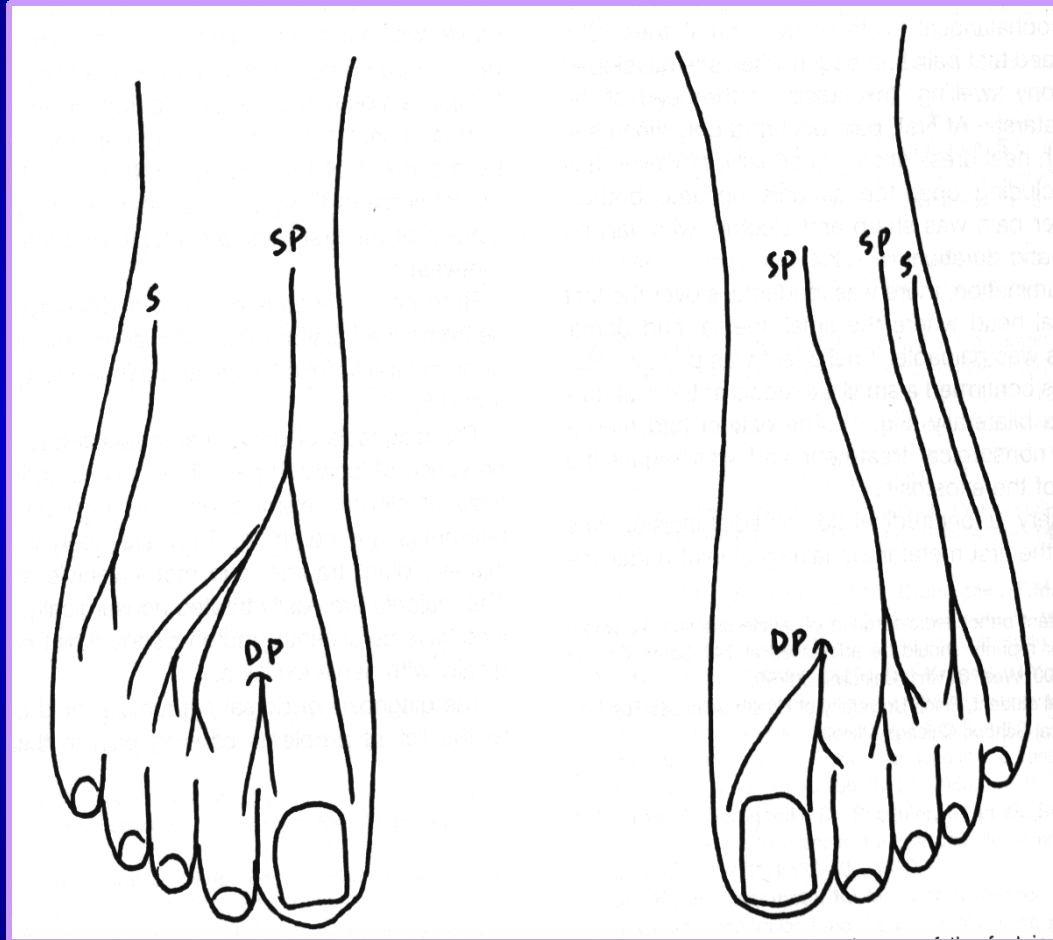
**N.
peronaeus
profundus**

**N. peronaeus
superficialis**

N. suralis



Nerfs du dos du pied



96 %

4 %

SP = Nerf péronier superficiel

DP = Nerf péronier profond

S = Nerf sural

Samimi et al, Foot & Ankle Int, 17/7: 417-419, 1996

Nerf péronier superficiel - Clinique

- Douleur, paresthésies et hypoesthésie
 - Face ant. 1/3 distal jambe, cheville et dos du pied, O2 et O3, O1 medialement
 - Intégrité de la première commissure
- Pas de déficit moteur
- Douleur +/- Tinnel à 8-12 cm prox. à la malléole externe, bord ant. du péroné

Nerf péronier superficiel - Examens

- RX: normales
- IRM: normale
- US: névrome?
- EMG: diagnostique

Nerf péronier superficiel - Traitement

- Conservateur
 - Orthèse fonctionnelle anti-varus
 - Talonnette valgissante
 - Récupération dépend de la durée et de l'intensité de la compression
- Chirurgical
 - Rarement nécessaire dans les cas aigus
 - Fasciotomie prox. et distale au point d'émergence du nerf (8-12 cm prox. à la malléole externe,)

Nerf péronier profond

- Gessini L et al. *The anterior tarsal tunnel syndrome. Report of four cases.* J Bone Joint Surg Am 66:786 – 787, 1984
 - Nerf péronier profond
 - Souliers de ski serrés

Nerf péronier profond - Clinique

- Douleur, paresthésies et hypoesthésie
 - Première commissure dorsalement +/- O1
- Déficit moteur: muscle court extenseur des orteils
- Douleur +/- Tinnel face ant de la cheville ou base 1^{er} métatarsien dorsalement

Nerf péronier profond - Examens

- RX: normales
- IRM: normale
- US: névrome?
- EMG: diagnostique

Nerf péronier profond - Traitement

- Conservateur
 - Chaussure large
 - Patches d'anesthésiques locaux
 - Récupération dépend de la durée et de l'intensité de la compression
- Chirurgical
 - Rarement nécessaire dans les cas aigus
 - Section partielle du rétinaculum des extenseurs
 - Excision ostéophytes éventuels

Conclusion

- Ski et hockey sur glace: souliers serrés
- Nerfs péronier superficiel et profond
- Examen clinique soigneux et ENMG
- Traitement conservateur le plus souvent
- Traitement chirurgical exceptionnel dans les cas aigus
- Excellents résultats fonctionnels, mais lents

Merci

